

Que sabemos del tratamiento de las fracturas del extremo distal de radio con fijadores externo luego de 30 años. Experiencia y breve revisión bibliográfica

What knew about external fixation of distal radial fracture in thirty years? Experience and brief bibliographic review

Mauro R. Vivas^{1,a}

Resumen

Introducción: Las fracturas del extremo distal de radio son un gran tema de controversia debido a su gran variabilidad de patrones radiológicos como de tipo de paciente. La discordancia clínico radiológica sigue sin resolver cual es el mejor método. Decidimos desarrollar nuestra experiencia con fijación externa y realizar una breve revisión sobre el tema. **Objetivo:** Se realizó una búsqueda bibliografía por dos de los buscadores más completos y actualizados sobre salud acerca de todo lo referente a fracturas de extremo distal de radio tratados con fijadores externos en los últimos 30 años. **Materiales y métodos:** Se realizó una búsqueda con las siglas "fracture distal radius with external fixator" en el MEDLINE y ProQuest Health & Medical Complete donde se obtuvieron 1367 artículos en total de los cuales se seleccionaron 243 artículos que respondían a nuestro interés. **Resultados y conclusiones:** Los datos que obtuvimos fueron muy satisfactorios con respecto al tratamiento de fracturas del radio con fijadores externos. Podemos concluir que es un método indiscutido en algunos tipos de fracturas, que promueven el respeto a las partes blandas y al tratamiento biológico de las fracturas sin olvidarnos de la rápida rehabilitación que se logra con el fijador externo.

Palabras clave: fractura distal del radio con fijadores externos.

Abstract

Introduction: Fractures of the distal end of the radius are a great subject of controversy due to their great variability in radiological patterns and patient type. The radiological clinical disagreement remains unresolved which is the best method. We decided to develop our experience with external fixation and carry out a brief review on the subject. **Objective:** We conducted a literature search by two of the search engines more complete and updated on health about everything concerning fractures of distal radio treated with external fixators in the last 30 years. **Materials and methods:** A search was conducted with the acronym "fracture distal radius with fijador externo" in MEDLINE and ProQuest Health & Medical Complete where were obtained 1367 articles in total, of which 243 were selected articles. **Results and conclusions:** The data that we obtained were very satisfactory with regard to the treatment of fractures of the radius with external fixators, which is an undisputed method in some types of fractures, which promote the respect for the soft parts and the biological treatment of fractures not to mention the rapid rehabilitation that is achieved with the external fixator.

Keywords: fracture distal radius external fixator

¹Servicio de Ortopedia y Traumatología; Hospital de Alta Complejidad El Cruce SAMIC, Buenos Aires, Argentina

ORCID:

^a<https://orcid.org/0000-0002-3820-9745>

Correspondencia a:

Dr. Mauro R. Vivas

Dirección Postal: Hospital de Alta Complejidad El Cruce SAMIC, Buenos Aires, Argentina.

Email: vivasmauro@hotmail.com

Fecha de recepción: 21 de febrero de 2021
Fecha de aprobación: 01 de octubre de 2021

Citar como: Vivas MR. Que sabemos del tratamiento de las fracturas del extremo distal de radio con fijadores externo luego de 30 años. Experiencia y breve revisión bibliográfica. Rev. Peru. Investig. Salud. [Internet]; 5(4): 247-253. Recuperado de: <http://revistas.unheval.edu.pe/index.php/repis/article/view/946>

2616-6097/©2021. Revista Peruana de Investigación en Salud. Este es un artículo Open Access bajo la licencia CC-BY (<https://creativecommons.org/licenses/by/4.0>). Permite copiar y redistribuir el material en cualquier medio o formato. Usted debe dar crédito de manera adecuada, brindar un enlace a la licencia, e indicar si se han realizado cambios.



Introducción

Antes de abocarnos de lleno con el tratamiento de las fracturas del extremo distal de radio (FEDR) con fijadores externos (FE) debemos hacer algunas salvedades sobre este tipo de lesiones, ya que presentan múltiples cualidades, características y pacientes que las padecen.

Las FEDR se producen en todos los grupos etarios, debido a esto, presentan características independientes a cada uno de ellos. En pacientes jóvenes son generalmente fracturas de alta energía, que suelen ser complejas, multifragmentarias y que requieren un tratamiento intensivo por la alta demanda de actividad que tienen estos pacientes. En el otro extremo tenemos a las pacientes adultos mayores con bajo stock óseo, baja demanda y que suelen producirse por accidentes de baja energía; y entre ambos grupos tenemos una gama de patrones fracturarios que combinan todas estas características y es donde se generan la discusión sobre cuál es el tratamiento más indicado. Además, no se debe pasar por alto que ningún método ha logrado resolver la disociación clínico radiológico.

En la década del 80 la fijación externa tuvo su auge, W

Herzberg y col. en 1990 analizaron varios fijadores externos para determinar cuál era más seguro debido a la cantidad de dispositivos que había en el mercado sin lograr una respuesta concluyente (1). A partir de los 90s las publicaciones sobre el tema aumentaron de manera exponencial y muchos autores confirmaron la utilidad de la fijación externa para su uso.

El objetivo de la publicación es analizar cuan vigente se encuentra la fijación externa luego de más de 30 años de su auge en la práctica cotidiana a partir de la experiencia obtenida y las publicaciones realizadas durante los últimos 30 años.

Materiales y Métodos

Se realizó una búsqueda bibliográfica a través de dos de los buscadores más populares y actualizados que nos ofrecía la Asociación Argentina de Ortopedia y Traumatología. La búsqueda fue realizada con las siguientes palabras claves "fracture distal radius wirst fixator external".

1. A través de *PUBMED* o *MEDLINE* se obtuvo un total de 768 artículos de los cuales eran en su mayoría

Abstrac. Se seleccionaron todos los artículos que presentaban todas palabras y se excluyó los artículos veterinarios. Se seleccionaron un total de 194 artículos.

Los artículos seleccionados fueron el 70% del 1990/2010, un 18 % de la década del ochenta y 7% de los últimos 10 años. Más de la mitad fueron estudios clínicos retrospectivos, 23% prospectivos randomizados y sólo 12 artículos fueron meta análisis.

2. Por medio de *ProQuest Health & Medical* complete se realizó la búsqueda con la misma metodología con cual obtuvimos 654 artículos, pero sólo se seleccionaron los textos completos, siendo estos un total de 46 con texto completo. Los cuales fueron 62 % de la década del 2000, más de la mitad comparativos, 3 prospectivos randomizados y uno solo fue meta análisis.

En base a los artículos analizados consideramos dividir los temas controversiales y tratar de obtener una respuesta a ellos sin detenernos en cada artículo.

Indicación en la actualidad

La vasta literatura recomienda la reducción abierta y fijación interna (RAFI) como método gold estándar para el tratamiento de las Fracturas del extremo distal de radio del adulto (2). Sin embargo, se sabe y la evidencia bibliográfica es contundente que ciertos tipos o patrones de fracturas tratadas con FE obtienen buenos resultados también. Siguiendo esta línea es claro que las fracturas tipo 23C2 y 23C3 de la clasificación AO/ASIF, las fracturas expuestas, las que presentan grave lesión de partes blandas o un síndrome compartimental el fijador externo es la mejor conducta para su tratamiento inicial y hasta definitivo (2,3,4).

Qué tipo de fijador es el más adecuado

Durante estos últimos 30 años se han desarrollado distintos tipos de fijadores con características particulares, sin embargo hay dos líneas de diseño bien marcada, los fijadores que puentean la articulación (FE bridging) y las que no (FE non bridging).

Los FE bridging fueron los primeros en diseñarse y su fundamental característica es la de "puentear" las articulaciones de la región del carpo y poder generar ligamentotaxis, que no es más que la aplicación fuerzas de distracción a través de los ligamentos extrínsecos no lesionados de la muñeca llevando los fragmentos de la fractura a su posición anatómica evitando de esta manera su tendencia al colapso y re desplazamiento por falta de stock óseo. La colocación de los clavos de Schanz (CZ) son en el fragmento distal del radio y en la metáfisis del segundo metacarpiano.

Los FE NonBridging en contraposición de los FE Bridging, promueven la estabilización de la fractura con la colocación de los clavos de Schanz (CZ) entre los trazos fracturarios. Este tipo de fijadores necesitan de al menos 1 cm de fragmento distal de radio para anclar los CZ (2,3). Su ventaja con respecto a su adversario es que deja libre la articulación radio carpiana, sin utilizar ligamentotaxis y

de esta forma "disminuiría la distrofia simpática refleja (DSF)" tan temida por nuestros colegas, tema que desarrollaremos a continuación.

Wan-Li Gu y col. En 2015 realizó una revisión sistemática y meta análisis comparando los fijadores "bridging" vs. "non bridging" donde concluyen que los fijadores "non bridging" presentaban aumento de infección en clavijas y ruptura de aparato extensor del pulgar pero sin ser estadísticamente significativo (5).

Dentro de la literatura analizada hay muchos artículos sobre las propiedades del tutor de Hoffman (6,7), al cual no se va hacer hincapié si no que se va analizar las propiedades generales de la fijación externa en la muñeca.

Ligamentotaxis

Los primeros conceptos sobre la ligamentotaxis fueron acuñados por el profesos Vidal en 1977 a partir de los estudios del Dr. Bhöhler donde describe como fuerzas aplicadas sobre ligamentos extrínsecos indemnes de la muñeca corrigen los fragmentos de la fracturas a su posición anatómica evitando de esta forma su colapso por falta de stock óseo (8). Más adelante se agregó el concepto de Capsuloligamentotaxis, donde se incluye a la capsula como elemento estabilizador.

Los artículos que hablan sobre la ligamentotaxis se refieren a la tensión de los mismos y su tendencia a la producción de la DSF. Los datos que se obtuvieron fueron que una distracción menor a los 5mm. de la articulación radio carpiana no produciría limitación de la movilidad de los últimos tres dedos ni dolor; Estos signos y síntomas son tomados como elemento para evaluar la excesiva distracción (8). Hay trabajos que consideran que no es beneficioso realizar ligamentotaxis y que la posición neutra es suficiente, pero no realizan una diferenciación entre fracturas con colapso o multifragmentaria o sin ello (9).

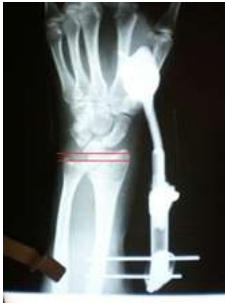Con respecto a la SDF no hay ningún artículo que compare los pacientes tratados con FE sin ligamentotaxis, FE con ligamentotaxis y con tratamiento conservado (reducción y yeso) por lo no podemos afirmar que sea una causa, pero tampoco podemos descartar que sea un factor promotor de esta patología en pacientes predispuestos (10,11).

Osteoporosis y fijador externo

En la actualidad se promueven el tratamiento con placas bloqueadas de ángulo fijo para el tratamiento de FEDR en pacientes con osteoporosis o de edad avanzada, sin embargo los artículos publicados no han demostrado resultados significativos donde se observe el mejor resultado a largo plazo en comparación con el FE (12).

Además se han utilizado clavos con hidroxapatita para mejorar el anclaje en el hueso, material que permite mayor integración en el hueso y menos riesgo de aflojamiento. Otro factor evaluado en algunos trabajos fue el riesgo de pérdida de reducción o migración del clavo, el cual ha sido poco significativo con respecto al grupo control (12).

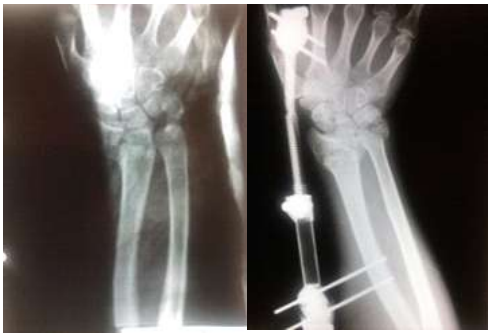Fig. 1. Excesiva distracción favorece la distrofia simpática refleja.



Injerto Óseo y Fijador Externo

La utilización de injerto óseo en FEDR en pacientes con bajo stock del mismo o en fracturas colapsadas no han demostrado una mayor estabilidad ni diferencias en los resultados en fracturas inestables (13,14). Por otro lado, la colocación del injerto requiere de la apertura del foco fracturario dañado el hematoma fracturario, cuando la fijación externa promueve una reducción cerrada y una consolidación más biológica.

Fig. 2. Fractura expuesta gusli 1 Masc. 43años



Tratamientos Combinados

Muchas veces fue necesario la utilización de tratamientos combinados con el Fe para el tratamiento de fracturas inestables y/o conminuta, ya sea porque ningún otro método puede producir ligamentotaxia o como complemento a otros métodos que no han logrado la estabilidad necesaria. Se describen a continuación combinaciones y/o asociaciones del tratamiento de FERD con fijación externa:

1. **Alambre de Kirshner:** la utilización de este enclavado percutáneo nos permite mantener más firme la reducción lograda y la altura de la estiloides radial en fracturas muy inestables (15).
2. **Clavos de Shanz:** Siguiendo con la estabilización del fragmento distal se promovió la utilización de un 5to clavo de Shanz dentro de los fijadores tipo Small AO para estabilizar el fragmento distal del radio.
3. **DE PALMA:** El método De Palma (1952) estabiliza la fractura a partir de su reducción junto con el cubito, mejorando la estabilidad de la articulación Radio cubital distal. El método original se asociaba a la utilización de yesos.
4. **Enclavado intramedular:** se ha utilizado los alambres de Kirshner como guía dentro del canal medular para evitar los re desplazamiento, los cuales

no han demostrado un resultado mucho más satisfactorio que el grupo control en las pocas series publicadas al respecto.

5. **Placas y Tornillos:** dentro de lo que es método de fijación interna con placa y tornillos encontramos un inmenso mercado de tipos de placas, ya sean maleables, de ángulos fijos, bloqueados o simplemente diseñados para la columna media o radial. En estos casos el FE en convierte en una herramienta coadyuvante en los casos donde el cirujano no se ha quedado conforme con la estabilidad de la fractura ya sea por errores de técnica, falta stock óseo o por la conminutez de dicha lesión (16,17,18,19,20).

Todos estos métodos que se han utilizado para la estabilización de la fractura de manera combinada para su tratamiento nos hablan de lo complejo que es lograr un resultado tanto clínico y radiológico adecuado para las necesidades de nuestros pacientes.

Yeso VS. Fijador Externo

El tratamiento enyesado ha sido un pilar fundamental en el tratamiento de este tipo de fracturas durante muchos años; Sin embargo, los paradigmas cambian debido a los avances en las técnicas quirúrgicas y las exigencias de los pacientes. Por lo que confinar a un paciente a tratamientos prolongado con inmovilización del codo y mano no es tan tolerado como en los años pasados.

La posibilidad de una rápida recuperación y rehabilitación de dicho miembro durante el tratamiento hacen a la fijación externa un método excelente en casos de Fracturas bilateral de muñeca (21). Ju y colaboradores en su metaanálisis no encontraron diferencias estadísticamente significativas en la calidad de vida y función en pacientes añosos entre los pacientes operados y no operados (22), lo que convierte a la fijación externa, por ser un procedimiento poco cruento y bajo riesgo de colapso, una alternativa interesante en paciente de baja de manda y alto riesgo quirúrgico.

Complicaciones de las Técnicas

Los artículos que hablan sobre la colocación de los clavos de Shanz revelan, en estudios cadavéricos como retrospectivamente en estudios clínicos, que es un método seguro y de muy bajo riesgo de lesión de tendón, nervios o del sistema venoso. John A. McAuliffe y col. En 2005 Reportan en su trabajo un 14% de complicaciones globales en centros de referencia, entre un 4 y 10 % de infección en el tracto de los pines sin infecciones profundas y 1% de pérdida de control de la fractura (22).

La colocación segura según técnica de los clavo en el radio nos recomiendan la apertura con divulsión roma de aproximadamente de 7 a 9 mm de incisión disecando longitudinalmente el musculo para evitar bloqueos en la movilidad de la muñeca.

En el caso de los clavos que van en el segundo metacarpiano la inclinación oblicua a 45 grados nos protege de lesionar tanto el paquete vascular como el tendón extensor. La inervación en ese nivel se encuentra generalmente más hacia palmar por lo que no deberíamos correr ningún riesgo (23).

Brüske y compañía han reportado cerca de un 10 % de Sdrome túnel carpiano en FERD C2 y C3 de la clasificación AO que han tratado con favorable evolución asociando la descompresión del nervio mediano y la colocación de fijación externa (24,25,26).

Hay muchos artículos que comparan las complicaciones generales entre la fijación externa y la fijación interna, un ejemplo de ello es la publicación del Dr. Yuan y col. donde concluyen en su revisión y meta análisis que la fijación externa presenta mayor índice de complicaciones globales pero cuando se evalúa la calidad con el sistema Grade es bajo (27). Por su parte, Gouk y col. Informan en su metaanálisis que a pesar de presentar mayor índice de complicaciones (infecciones peri clavo), el resultado de DASH a 12 meses, complicaciones globales y recambio de implante no fueron estadísticamente significativa comparando la FE y las placas volares; en su conclusión remarca las múltiples variables no analizadas que pueden generar cambios en los resultados finales (28).

Clasificaciones

Todos hemos aprendido que la utilidad de las clasificaciones nos tienen que dar una guía de cómo tratar dichas fracturas, sin embargo en el caso de las FEDR se han creado muchas clasificaciones con nombres propios que describen el tipo de trazo sin darnos una idea de cómo tratarlas.

No es el motivo de este artículo hacer un pasaje por todas las clasificaciones, sin embargo las dos clasificaciones que se han utilizado principalmente en los artículos analizados fueron la clasificación de Firkland y OA/ASIF (29). A pesar de esto, los artículos latinoamericanos utilizan la Clasificación de Fernández para tomar pautas de tratamientos básicos(30).

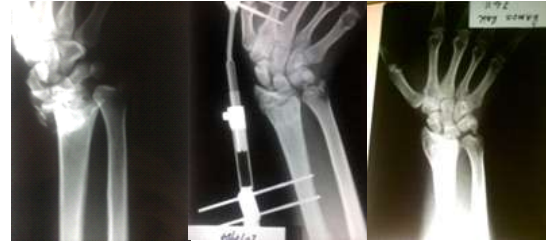
Consideramos que la Clasificación AO/ASIF es la clasificación más general, de alta reproducibilidad entre los profesionales a la hora de poder tener un lenguaje común. Sin embargo esta no es más que una clasificación esquemática del tipo de trazo de fractura, que inicia por fractura estables extra articulares hasta llegar a las inestables intraarticulares (31).

No hemos encontrado una clasificación que incluya factores fundamentales a la hora de pensar en el tratamiento como son la energía del trauma, las partes blandas, la calidad ósea y la demanda funcional del paciente previo al trauma.

Fracturas inestables

Se han descrito muchos parámetros radiológicos para evaluar la inestabilidad de la FEDR, como lo son la báscula palmar, la báscula radial, la longitud radial, la discrepancia cubital así como el grado de conminutez y la falta de stock óseo. Todos estos elementos son útiles como predictores de resultado. Sin embargo, no son suficiente como para evaluar la fractura, así como tampoco valora la inestabilidad de la articulación radio cubital distal, causante de mucho dolor y de artrosis precoz en caso de pasar desapercibida(32,33).

Fig. 3. Paciente masc. 28 años a 4 años de seguimiento post quirúrgico



Teoría de las Tres Columnas

La teoría de las tres columnas evalúa los tres puntos de carga que son: la columna interna o cubital, la media o semilunar y externa o radial (34).

Este concepto es importante tenerlo presente a la hora de planificar el tratamiento ya que tanto la literatura como la experiencia nos demuestra la dificultosa tarea de reducir la columna media cuando presenta un colapso o "Die Punch" de la fosa del semilunar, lesión que nos trae a consideración que la fijación interna es el método ideal para dicho problema.

Radiología VS. Clínica

A la hora de evaluar los resultados clínicos con respecto a los resultados radiológicos no se ha encontrado una relación muy lineal tanto para satisfactorios como para los de pobres resultados.

La literatura avala a la fijación interna con placas y tornillos con grandes resultados radiológicos y funcionales en pacientes jóvenes activos pero, cuando son comparados los resultados clínicos no se han encontrado una relación directa entre el resultado clínico y radiológico en los pacientes mayores(22).

Los artículos comparativos entre la fijación externa e interna no han favorecido a ningún método cuando los scores DASH son analizados después de los 12 meses(28).

Conclusión

Ya han pasado más de 30 años desde la aparición expansiva de la Fijación Externa en el tratamiento general de las fracturas. Hoy día sabemos que el gold estándar es la fijación interna con fijación interna, sin embargo, este método no presenta resultados significativamente superiores sobre la fijación externa cuando se trata de fracturas expuestas, conminuta, osteoporosis e incluso cuando es bilateral. Además, presenta bajo índice de complicaciones graves y con una baja curva de aprendizaje por lo que puede ser útil en pacientes de baja demanda y alto riesgo quirúrgico.

Quisiera agradecer el invalorable apoyo y su experiencia en este método de tratamiento por parte del Dr. Colleta, Daniel, Vaccareli, Alberto, Cordano, Osvaldo y a todos los compañeros del servicio de Ortopedia y Traumatología del Dr. Eduardo Wilde.

Fuente de financiamiento

No cuento con fuente de financiamiento

Contribución de los autores

No presento conflicto de interés

Conflicto de Interés

No hay contribución de otros autores

Referencias bibliográficas

- Herzberg W, Overbeck E, Herzberg R, Deckelmann G. Comparative theoretical study of various external fixation devices for the stabilization of distal radius fractures. *Unfallchirurg*. 1990 Jun;93(6):257-62.
- Rongièrès M. Is the external fixator yet useful for treating fractures of the distal radius? *Eur J Orthop Surg Traumatol*. 2018 Dec;28(8):1495-1497. doi: 10.1007/s00590-018-2237-4. Epub 2018 Jun 4. PMID: 29869273.
- Eichenbaum MD, Shin EK. Nonbridging external fixation of distal radius fractures. *Hand Clin*. 2010 Aug;26(3):381-90, vi-vii. doi: 10.1016/j.hcl.2010.04.006. Epub 2010 Jun 9. PMID: 20670803.
- Brogan DM, Richard MJ, Ruch D, Kakar S. Management of Severely Comminuted Distal Radius Fractures. *J Hand Surg Am*. 2015 Sep;40(9):1905-14. doi: 10.1016/j.jhssa.2015.03.014. Epub 2015 Aug 1. PMID: 26243322.
- Gu WL, Wang J, Li DQ, Gong MZ, Chen P, Li ZY, Yang LF, Liu W, Zhou Y. Bridging external fixation versus non-bridging external fixation for unstable distal radius fractures: A systematic review and meta-analysis. *J Orthop Sci*. 2016 Jan;21(1):24-31. doi: 10.1016/j.jos.2015.10.021. Epub 2015 Dec 11. PMID: 26686771.
- Gjengedal E, Slungaard U. Compound fracture of the distal end of the radius treated with Hoffmann's method of external fixation. *Tidsskr Nor Laegeforen*. 1979 Jan 10;99(1):24-6.
- Poirier P. Traitement des fractures articulaires de l'extrémité inférieure du radius par fixateur externe d'Hoffman [Treatment of articular fractures of the distal end of the radius using Hoffman's external fixator]. *Ann Chir*. 1994;48(1):74-7. French. PMID: 8161163.
- Vidal J, Buscayret C, Fischbach C, Brahin B, Param M, Escare P. Une methode originale dans le traitement des fractures conminutives de l'extremite inferieure du radius: le taxis ligamentaire. *Acta Orthop Belg* 1977; 43:781-9
- van Raay JJ, Boot C, Oostvogel HJ. External fixation of unstable wrist fractures. van der Werken C. al results. *Acta Chir Belg*. 1992 Jan-Feb;92(1):19-25.
- Rongièrès M. Place du traitement par distraction externe ou interne dans les fractures de l'extrémité distale du radius [Is external or internal distraction useful for treating distal radial fractures?]. *Hand Surg Rehabil*. 2016 Dec;35S:S86-S88. French. doi: 10.1016/j.hansur.2016.03.014. Epub 2016 Oct 26. PMID: 27890218.
- Neumann K, Clarius M, Gutsfeld P. Fixateur extern oder Spickdrahtosteosynthesen bei instabilen distalen intraartikulären Radiusfrakturen älterer Patienten [External fixator or bone pin osteosyntheses in unstable distal intra-articular radius fractures in elderly patients]. *Langenbecks Arch Chir Suppl Kongressbd*. 1996;113:912-3. German. PMID: 9102023
- Wu GB, Dong KF, Xu XH, Chen XL, Liang XH. Case-control studies on external fixator for the treatment of comminuted distal radius fractures in senile. *Zhongguo Gu Shang*. 2009 Sep;22(9):678-80.
- Fasolini F, Lichtenhahn P, Fernandez DL. Complex distal radius fracture: value of spongiosa-plasty in combination with external fixator treatment. *Helv Chir Acta*. 1994 Dec;60(6):863-6.
- Brunner R, Regazzoni P, Pfeiffer K. Distal intra-articular radius fractures: indication for the external fixator. *Helv Chir Acta*. 1986 Apr;52(6):861-4.
- Zhong CY, Shou YP, Zhang LC. Dynamic external fixator combined with K-wire in treatment of unstably distal radius fracture. *Zhongguo Gu Shang*. 2010 Dec;23(12):955-6.
- Wang XK, Yang FJ, Su XL. Clinical observation of manipulation and small splints external fixation for the treatment of distal fractures of radius. *Zhongguo Gu Shang*. 2010 Aug;23(8):573-4.
- Chen SX, Kang L, Chen HQ, Situ J, Zhao CD, Ding LJ, Liu HG. Clinical randomized controlled trial on splint external fixation combined with Chinese herbs in treating distal radius fractures of elderly patients. *Zhongguo Gu Shang*. 2008 Mar;21(3):181-3.
- Petracić B, Petracić A. Combination of open osteosynthesis and external fixator in distal multi-fragment joint fractures of the radius. *Methodology and results*. *Unfallchirurg*. 1992 Feb;95(2):83-6.
- Zhang Y, Wang Y, Xie J. [Treatment of distal radius fracture by combination of external fixator and volar approach fixation]. *Zhongguo Xiu Fu Chong Jian Wai Ke Za Zhi*. 2007 Mar;21(3):269-71. Chinese. PMID: 17419208.
- Zhang Y, Wang Y, Xie J. [Treatment of distal radius fracture by combination of external fixator and volar approach fixation]. *Zhongguo Xiu Fu Chong Jian Wai Ke Za Zhi*. 2007 Mar;21(3):269-71. Chinese. PMID: 17419208
- Zhao MY, Bai Y, Yang M. [Treatment of child ulnar radius distal fracture of back to back with manipulative reduction and external fixation of splint and plaster]. *Zhongguo Gu Shang*. 2009 Aug;22(8):635-6. Chinese. PMID: 19753996.
- Ju JH, Jin GZ, Li GX, Hu HY, Hou RX. Comparison of treatment outcomes between nonsurgical and surgical treatment of distal radius fracture in elderly: a systematic review and meta-analysis. *Langenbecks Arch Surg*. 2015 Oct;400(7):767-79. doi: 10.1007/s00423-015-1324-9. Epub 2015 Aug 30. PMID: 26318178.
- McAuliffe JA. Combined internal and external fixation of distal radius fractures. *Hand Clin*. 2005 Aug;21(3):395-406. doi: 10.1016/j.hcl.2005.03.003. PMID: 16039451.
- Toulemonde JL, Cronier P, Coppo B, Tary P, Guntz M. External fixation of comminuted fractures of the distal

- extremity of the radius : technical details. *J Chir (Paris)*. 1981 Sep;118(8-9):487-91.
25. Bröske J, Niedźwiedz Z, Bednarski M, Zyluk A. Acute carpal tunnel syndrome after distal radius fractures--long term results of surgical treatment with decompression and external fixator application. *Chir Narzadow Ruchu Ortop Pol*. 2002;67(1):47-53.
 26. Zhang QL, Zhu XD, Li GD, Tang H, Li M, Wu DJ. Treatment of type C3 distal radius fracture resulted from high-energy injuries by volar plate in combination with external fixator. *Chin Med J (Engl)*. 2009 Jul 5;122(13):1517-20. PMID: 19719940.
 27. Yuan ZZ, Yang Z, Liu Q, Liu YM. Complications following open reduction and internal fixation versus external fixation in treating unstable distal radius fractures: Grading the evidence through a meta-analysis. *Orthop Traumatol Surg Res*. 2018 Feb;104(1):95-103. doi: 10.1016/j.otsr.2017.08.020. Epub 2017 Oct 12. PMID: 29031702.
 28. Gouk CJC, Bindra RR, Tarrant DJ, Thomas MJE. Volar locking plate fixation versus external fixation of distal radius fractures: a meta-analysis. *J Hand Surg Eur Vol*. 2018 Nov;43(9):954-960. doi: 10.1177/1753193417743936. Epub 2017 Dec 11. PMID: 29228851.
 29. Metz S, Kuhn V, Kettler M, Hudelmaier M, Bonel HM, Waldt S, Hollweck R, Renger B, Rummeny EJ, Link TM. Comparison of different radiography systems in an experimental study for detection of forearm fractures and evaluation of the Müller-AO and Frykman classification for distal radius fractures. *Invest Radiol*. 2006 Sep;41(9):681-90. doi: 10.1097/01.rli.0000233326.94998.b0. PMID: 16896303
 30. Fernández D, Jupiter J: *Fracturas de la Extremidad Distal del Radio*. Springer-Verlag, 1996.
 31. Rundgren J, Bojan A, Mellstrand Navarro C, Enocson A. Epidemiology, classification, treatment and mortality of distal radius fractures in adults: an observational study of 23,394 fractures from the national Swedish fracture register. *BMC Musculoskelet Disord*. 2020;21(1):88. Published 2020 Feb 8. doi:10.1186/s12891-020-3097-8Li D, Liu Y, Li D, Tang W, Yin Q. Identification of a novel three-column classification for double-column die-punch fractures of the distal radius. *Exp Ther Med*. 2020;19(3):1871-1877. doi:10.3892/etm.2020.8434
 32. Walenkamp MM, Aydin S, Mulders MA, Goslings JC, Schep NW. Predictors of unstable distal radius fractures: a systematic review and meta-analysis. *J Hand Surg Eur Vol*. 2016 Jun;41(5):501-15. doi: 10.1177/1753193415604795. Epub 2015 Sep 29. PMID: 26420817.
 33. Kömürcü M, Kamaci L, Ozdemir MT, Ateşalp AS, Başbozkurt M. Radius distal uç kırıklarının (AO tip C2-C3) eksternal fiksatorle tedavisi [Treatment of AO type C2-C3 fractures of the distal end of the radius with external fixation]. *Acta Orthop Traumatol Turc*. 2005;39(1):39-45. Turkish. PMID: 15805753.
 34. Li D, Liu Y, Li D, Tang W, Yin Q. Identification of a novel three-column classification for double-column die-punch fractures of the distal radius. *Exp Ther Med*. 2020 Mar;19(3):1871-1877. doi: 10.3892/etm.2020.8434. Epub 2020 Jan 8. PMID: 32104243; PMCID: PMC7026990.
 35. Ochen Y, Peek J, van der Velde D, Beeres FJP, van Heijl M, Groenwold RHH, Houwert RM, Heng M. Operative vs Nonoperative Treatment of Distal Radius Fractures in Adults: A Systematic Review and Meta-analysis. *JAMA Netw Open*. 2020 Apr 1;3(4):e203497. doi: 10.1001/jamanetworkopen.2020.3497. PMID: 32324239; PMCID: PMC7180423.
 36. Rongières M. Is the external fixator yet useful for treating fractures of the distal radius? *Eur J Orthop Surg Traumatol*. 2018 Dec;28(8):1495-1497. doi: 10.1007/s00590-018-2237-4. Epub 2018 Jun 4. PMID: 29869273.
 37. Povacz P, Breitfuss H, Klampfer H. Ist der statische Fixateur externe eine geeignete Methode zur Behandlung von Mehrfragmentfrakturen des distalen Speichenendes? [Is the static external fixator a suitable method in the treatment of multi-fragmented fractures of the distal radius?]. *Handchir Mikrochir Plast Chir*. 1996 Nov;28(6):302-5. German. PMID: 9064254
 38. R P Jakob. Distraction of unstable distal comminuted radius fractures with an external fixation device: a new way of treatment. *Z Unfallmed Berufskr*. 1980;73(3):115-20.
 39. Cronier P, Talha A, Toulemonde JL, Jaeger F, Guntz M. Résultats de la distraction par fixateur externe métacarporadial dans les fractures de l'extrémité distale du radius. A propos de 97 cas [Results of distraction by way of external metacarporadial fixation in fracture of the distal end of the radius. Apropos of 97 cases]. *J Chir (Paris)*. 1991 Jan;128(1):8-12. French. PMID: 2016372.
 40. Váchal J, Stehlík J, Jiricka J. Léčení zlomenin distální části předloktí zevní fixací [Treatment of fractures of the distal part of the forearm using external fixation]. *Acta Chir Orthop Traumatol Cech*. 1989 Dec;56(6):473-83. Czech. PMID: 2633590.
 41. Rommens PM, Broos PL. External fixation of distal radius fractures: indication, technique and function. *Ned Tijdschr Geneesk*. 1990 Aug 18;134(33):1607-11.
 42. Pennig D, Heck S, Möhring R. External fixation with motion capacity and radius fractures. *Methods and results*. *Unfallchirurg*. 2011 Feb;114(2):105-13.
 43. Seitz W, Putman M, Dick H. Limited open surgical approach for external fixation of the distal radius fractures. *J Hand Surg* 1990; 15:288
 44. Seitz W. External fixation of distal radius fractures. *Orthop Clin North Am* 1993; 24:255-64.
 45. Fiala O, Dědek T, Grmela M, Mihula A. Nase zkušenosti s léčením zlomenin distálního konce rádia metodou zevní fixace [Personal experience with the treatment of fractures of the distal end of the radius using an external fixation method]. *Rozhl Chir*. 1989 Sep;68(8-9):541-4. Czech. PMID: 2814688.
 46. Gradl G, Gierer P, Ewert A, Beck M, Mittlmeier T. Der radio-radiale Fixateur am Handgelenk--eine Option zur frühfunktionellen Behandlung der distalen Radiusfraktur [Radio-radial external fixation in the treatment of distal radius fractures allows for free wrist motion]. *Zentralbl Chir*. 2003 Dec;128(12):1014-9. German. doi: 10.1055/s-2003-44837. PMID: 14750062
 47. Melik N, Togninalli D, Biegger P. Retrospektive Analyse konsekutiv behandelte distaler Radiusfrakturen mit Fixateur externe [Retrospective

- analysis of consecutively treated distal radius fractures with the external fixator]. *Unfallchirurg*. 1994 Dec;97(12):645-8. German. PMID: 78556
- Akmaz I, Pehlivan O, Kiral A, Solakoğlu C, Arpacioğlu O. Instabil distal radius kırıklarının eksternal fiksasyon ile tedavisinde erken dönem sonuçlar [Short-term results of external fixation of unstable distal radial fractures]. *Acta Orthop Traumatol Turc*. 2003;37(2):126-32. Turkish. PMID: 12704251.10.
48. Wagner HE, Jakob RP. Operative Behandlung der distalen Radiusfraktur mit Fixateur externe [Surgical treatment of distal radius fracture with external fixation]. *Unfallchirurg*. 1985 Nov;88(11):473-80. German. PMID: 4071074.
49. Yu MQ, Bi HZ, Hou RP. [Treatment of comminuted fractures of distal radius with percutaneous transfixation-pin fixation combined external fixator]. *Zhongguo Gu Shang*. 2009 Aug;22(8):575-6. Chinese. PMID: 19753970.
50. Zhang Y, Wang Y, Xie J. [Treatment of distal radius fracture by combination of external fixator and volar approach fixation]. *Zhongguo Xiu Fu Chong Jian Wai Ke Za Zhi*. 2007 Mar;21(3):269-71. Chinese. PMID: 17419208
51. Hofer HP, Passler J, Wildburger R, Schweighofer F. Die Wertigkeit der externen Fixation in der Behandlung von Speichenbrüchen an distaler Stelle [The value of external fixation in the treatment of radius fractures of the distal end]. *Aktuelle Traumatol*. 1992 Feb;22(1):19-24. German. PMID: 1348386
52. Jakob RP, Ballmer P. Die Behandlung der distalen Trümmer-Fraktur mit dem Fixateur externe. Indikation und Technik [The treatment of distal splinter fractures using an external fixator. Indications and technic]. *Z Unfallchir Versicherungsmed Berufskr*. 1989;82(1):5-13. German. PMID: 2500792.
53. Delaere O, Hoang P. Le fixateur externe dans les fractures instables de l'extrémité distale du radius. Revue de la littérature récente [The external fixator in unstable fractures of the distal end of the radius. Current literature review]. *Acta Orthop Belg*. 1991;57(4):374-81. French. PMID: 1772013.
54. Faupel L, Ecke H, Rehm K. Operationsindikation und Verfahrenswahl beim distalen Radiusbruch--Draht, Platten, Fixateur externe [Surgical indications and choice of procedure in distal radius fractures--wire, plates, external fixation]. *Unfallchirurgie*. 1984 Oct;10(5):245-9. German. doi: 10.1007/BF02585780. PMID: 6516030
55. Micić I, Mitković M, Mladenović D, Karalejić S, Milenković S, Gajdobranski D. Spoljasnji fiksator po mitkoviću u lečenju kominutivnih intraartikularnih preloma distalnog okrajka radijusa [External fixator by Mitkovic in the treatment of comminuted intraarticular fractures of the distal radius]. *Med Pregl*. 2004 Sep-Oct;57(9-10):473-9. Serbian. doi: 10.2298/mpns0410473m. PMID: 15675622.