

Colgajo comisural palmar: su utilidad en el abordaje de la enfermedad de Dupuytren con compromiso de dedos contiguos

SEBASTIÁN E. VALBUENA, EMANUEL F. PEREIRA, LEANDRO N. MASSA y LUIS A. COCOZZELLA

Hospital El Cruce "Dr. Néstor Carlos Kirchner", Florencio Varela, Buenos Aires

RESUMEN

Introducción: El diseño de las incisiones en la enfermedad de Dupuytren es probablemente el detalle técnico más importante en el tratamiento quirúrgico. El objetivo de este trabajo es realizar una valoración retrospectiva de la utilidad del colgajo comisural palmar en el abordaje de la enfermedad de Dupuytren con compromiso de dedos contiguos.

Materiales y Métodos: Entre abril de 2009 y diciembre de 2012, los autores operaron a 32 pacientes con enfermedad de Dupuytren. Se incluyeron 12 pacientes con compromiso de, al menos, 2 dedos contiguos y el diseño de un colgajo comisural palmar. Se evaluaron entre los días 3-5, 15-21, 45-60 y a los 6 meses posoperatorios. Al final del seguimiento, se constataron las recidivas, la satisfacción y el puntaje QuickDASH.

Resultados: Se realizaron 13 colgajos comisurales palmares en 12 pacientes, 6 manos derechas y 6 izquierdas. Los rayos contiguos afectados fueron el 4.º y 5.º dedos (8 casos), el 3.º, 4.º y 5.º dedos (3 casos), y el 3.º y 4.º dedos (un caso). La distancia promedio del colgajo comisural palmar comisura-vértice fue de 2,23 cm (rango 1,2-4,3) y la transversal, de 2,42 cm (rango 1,6-3,8). Siempre se pudo realizar la resección de las cuerdas patológicas y la fasciectomía parcial sin complicaciones intraoperatorias. Hubo una necrosis distal parcial, tratada con técnica de palma abierta.

Conclusiones: El colgajo comisural palmar es de fácil disección y seguro a causa de su múltiple vascularización, permite una correcta visualización de las estructuras vasculonerviosas digitales y las bandas patológicas, útil en afectación de dedos contiguos.

PALABRAS CLAVE: Dupuytren. Colgajo. Incisiones. Colgajo comisural. Comisura.

COMMISSURAL PALMAR FLAP: USE IN DUPUYTREN'S DISEASE INVOLVING ADJACENT FINGERS

ABSTRACT

Background: In Dupuytren's contracture deciding the type of surgical incision is extremely important, and several options were described. The aim of this study is to evaluate retrospectively the usefulness of palmar commissural flap in Dupuytren's disease with adjacent fingers involvement.

Methods: Between April 2009 and December 2012, 32 patients with Dupuytren's disease were operated on by the authors. Twelve patients with at least 2 adjacent fingers involvement and the design of a palmar commissural flap. The flaps were evaluated at days 3-5, 15-21, 45-60, and 6 months post-surgery. At the end of the follow-up, recurrence, satisfaction and Quick Dash score were evaluated.

Results: Thirteen palmar commissural flaps were performed in 12 patients (6 right hands and 6 left hands). The affected adjacent rays were the 4th and 5th fingers (8 cases); the 3rd, 4th and 5th fingers (3 cases), and the 3rd and 4th fingers (one case). Average distances of the palmar commissural flap, commissure-vertex was 2.23 cm (range 1.2-4.3), and that of the transverse 2.42 cm (range 1.6 to 3.8). In all cases it was performed according to preoperative planning resection of pathological cords and partial fasciectomy. One case presented distal necrosis, which was treated with open palm technique.

Conclusions: The palmar commissural flap can identify both the digital pedicle as pathological structures. Its vascularization makes it a safe and easy flap dissection.

KEY WORDS: Dupuytren. Flap. Incisions. Commissural flap. Commissure.

Recibido el 15-10-2013. Aceptado luego de la evaluación el 15-1-2015.

Correspondencia:

Dr. SEBASTIÁN E. VALBUENA
valbuena.sebastian@gmail.com

Introducción

La enfermedad de Dupuytren (ED), descrita hace más de 400 años, todavía genera controversias en cuanto a su etiología y las opciones terapéuticas.¹ Actualmente, el tratamiento quirúrgico más popularizado es la fasciotomía parcial con resección del tejido patológico.^{1,2} En la bibliografía, se han propuesto múltiples abordajes e incisiones quirúrgicas,² y elegir la mejor opción cuando se comprometen dedos contiguos es un desafío. En 2000, en una comunicación oral del Congreso francés de Cirugía de la Mano, Valenti y Lopera proponen el uso de un abordaje quirúrgico con un colgajo comisural palmar (CCP) para la ED, presentan las bases anatómicas sobre la disección de 20 preparados anatómicos y una serie de 16 casos con solo una necrosis parcial del colgajo.³

En la ED, el compromiso de dedos contiguos necesita de una planificación cuidadosa de las incisiones, para poder reseca todo el tejido patológico y, al mismo tiempo, tener una visión de las estructuras nobles que están relacionadas con la enfermedad, sin comprometer la viabilidad cutánea. El CCP se muestra como una alternativa interesante en el diseño de las incisiones para tener acceso a ambos dedos a partir de la región comisural.

El propósito de este trabajo es realizar una valoración retrospectiva de la utilidad del CCP en el abordaje de la ED con compromiso de dedos contiguos.

Materiales y Métodos

Entre abril de 2009 y diciembre de 2012, los autores operaron a 32 pacientes con ED. En este estudio, se incluyó a pacientes adultos que sufrían ED con, al menos, dos dedos contiguos afectados, sin cirugías previas ni cicatrices en la región operatoria, con un seguimiento completo (los días 3-5, 15-21, 45-60 posoperatorios) y mínimo de 6 meses, con un CCP en el abordaje quirúrgico. Se incluyó a 12 pacientes con una edad promedio de 66.6 años (rango de 60 a 77), 9 varones y 3 mujeres; 6 manos derechas y 6 izquierdas. Tres pacientes eran diabéticos, 2 fumadores y 3 tenían antecedentes de alcoholismo.

El compromiso de la enfermedad fue evaluado con la clasificación de Tubiana. Se evaluaron los colgajos los días 3-5, 15-21, 45-60 y a los 6 meses poscirugía (Figs. 1 y 2). Se cuantificó el tamaño de los colgajos, valorando la distancia longitudinal comisura-vértice y transversal vértice-vértice. Al final del seguimiento, se analizaron las complicaciones y la satisfacción subjetiva (muy satisfecho, satisfecho, poco satisfecho y decepcionado) mediante el cuestionario QuickDASH.

Técnica quirúrgica

Se practica el tallado de un colgajo romboidal de base distal cuyo vértice proximal no se prolonga más allá del pliegue palmar distal. Su eje longitudinal se centra en la correspondiente comisura y es conveniente que sus vértices transversales no sobrepasen el eje longitudinal de cada uno de los dedos, para estar dentro de una zona segura (Fig. 3).

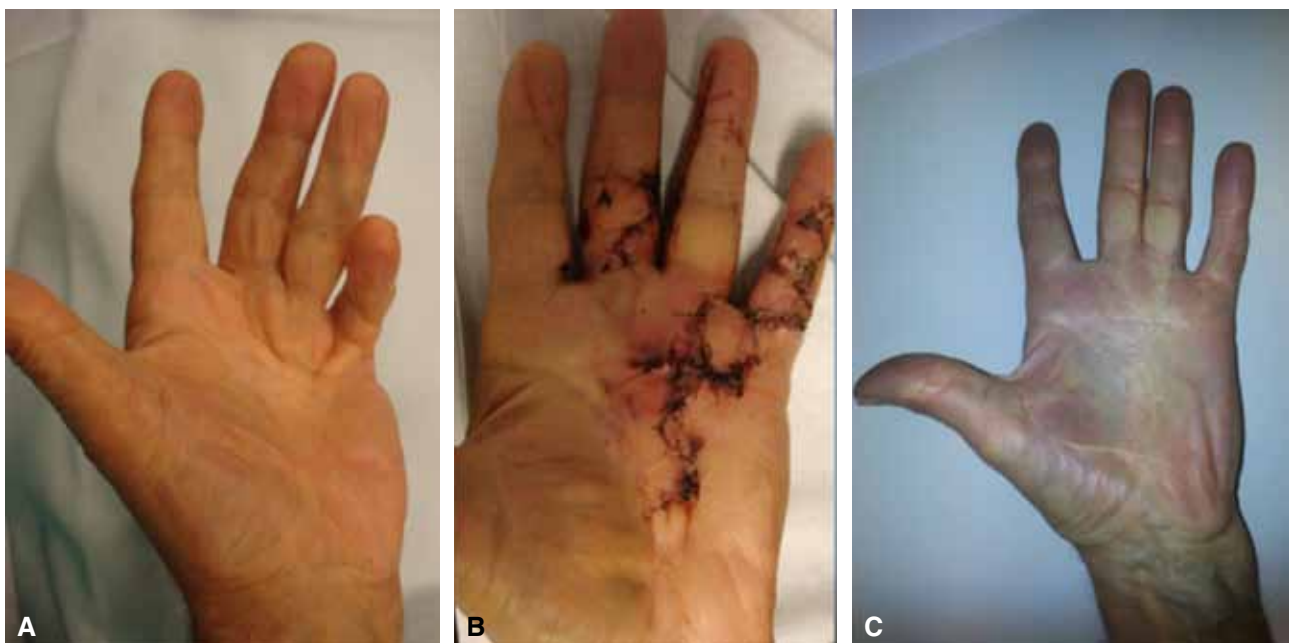

Figura 1. Secuencia de caso con afección del 3.º, 4.º y 5.º dedos. **A.** Imagen preoperatoria. **B.** A los 15 días de la cirugía. **C.** A los 4 años de seguimiento.

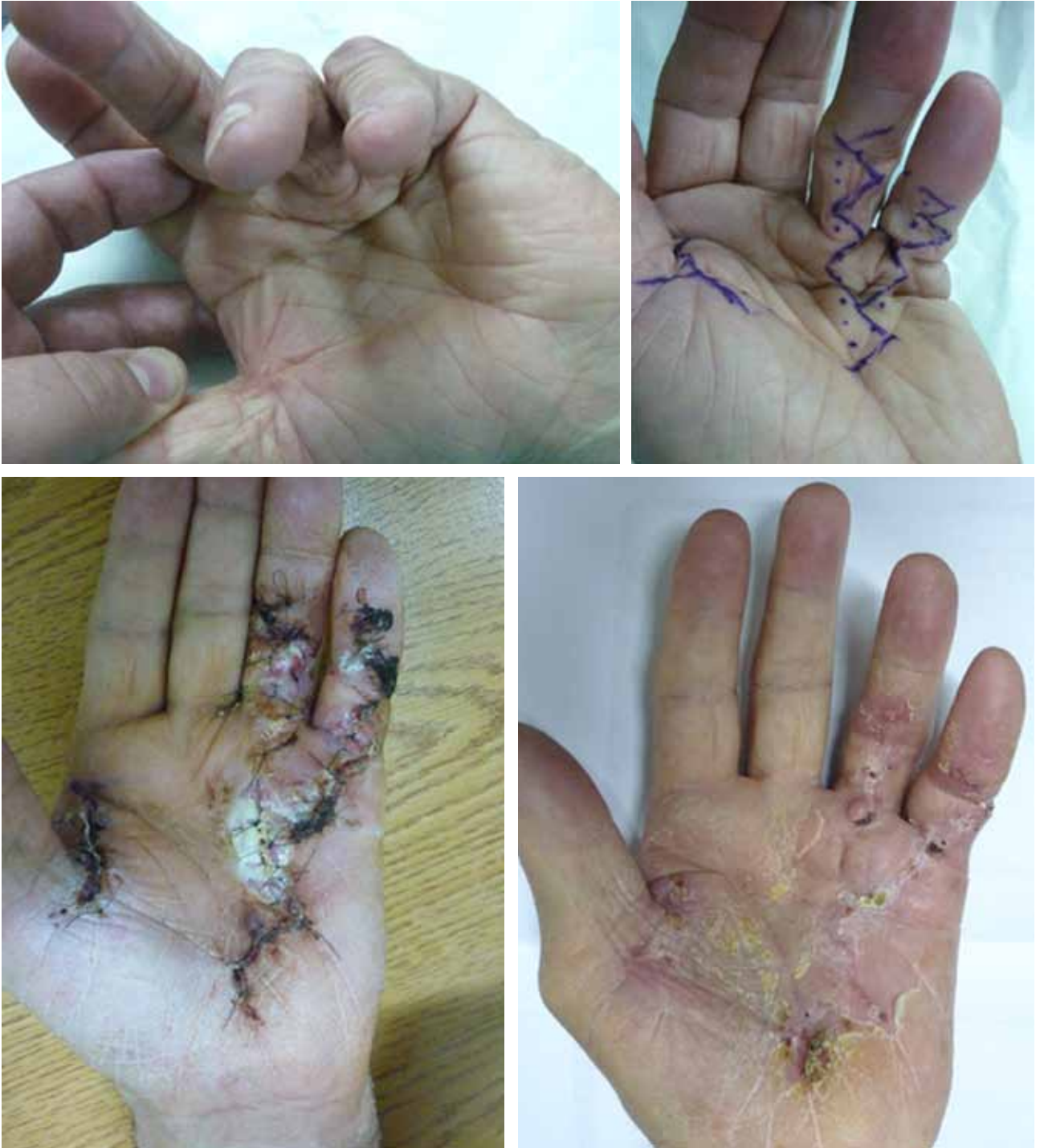

Figura 2. Secuencia evolutiva de caso con afección del 4.º y 5.º rayos. Diseño de colgajo en la 4.ª comisura. Necrosis distal parcial y buena evolución con cierre de técnica de palma abierta.

La prolongación proximal se puede continuar según técnica en zigzag, en V-Y o en forma transversal. A nivel distal, el abordaje de cada dedo se realiza según la técnica de Bruner o la preferencia del cirujano.

El colgajo es levantado hacia distal bajo magnificación microquirúrgica y se efectúa una cuidadosa disección del tejido

patológico, la arteria digital común y el nervio colateral correspondiente. Se identifica una de las perforantes distales que suele estar a una distancia de 6,5 mm de la comisura.

El colgajo permite una amplia visualización de la región palmar metacarpofalángica de ambos dedos comprometidos (Fig. 4).

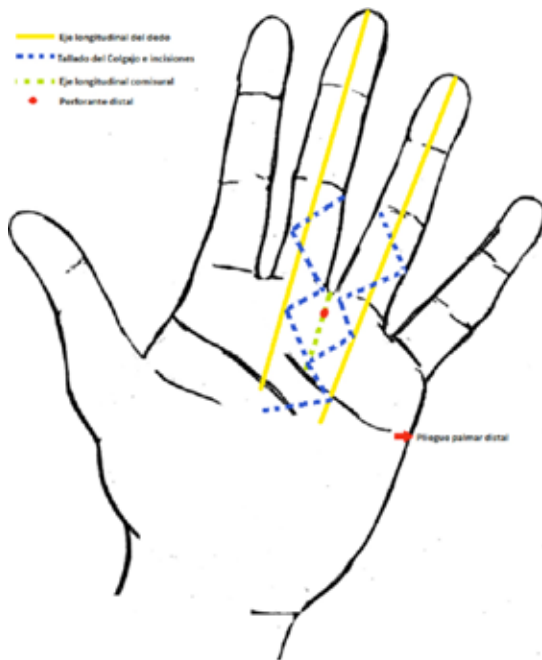


Figura 3. Trazado del colgajo comisural palmar.

Resultados

Se realizaron 13 CCP en 12 pacientes. El seguimiento promedio fue de 17,16 meses (rango de 6 a 50). Los rayos afectados fueron el 4.º y 5.º dedos (8 casos), el 3.º, 4.º y 5.º dedos (3 casos) y el 3.º y 4.º dedos (un caso). El grado de Tubiana fue, en promedio, de 2,83 para el 5.º dedo (rango de 2 a 4), de 2,5 para el 3.º y 4.º dedos (rango de 2 a 3). La distancia promedio del CCP comisura-vértice fue de 2,23 cm (rango de 1,2 a 4,3) y la transversal, de 2,42 cm (rango de 1,6 a 3,8).

En todos los casos, fue posible efectuar la resección de las cuerdas patológicas y la fasciectomía parcial sin complicaciones intraoperatorias, según la planificación preoperatoria. Un paciente tuvo un hematoma posoperatorio, con buena evolución y solo hubo un caso de necrosis proximal parcial (de la punta del colgajo), que fue tratada con técnica de palma abierta (Fig. 2).

Al final del seguimiento, no se observaron recidivas, ni bridas cicatriciales; el promedio del puntaje QuickDASH fue de 2,47 (rango de 0 a 15,9), 10 pacientes estaban muy satisfechos y 2, satisfechos.

Discusión

El diseño de las incisiones es probablemente el detalle técnico más importante para el correcto tratamiento quirúrgico de la ED. Se han propuesto varias alternativas: incisiones en zigzag,⁴ longitudinales más zetaplastias,^{5,6}

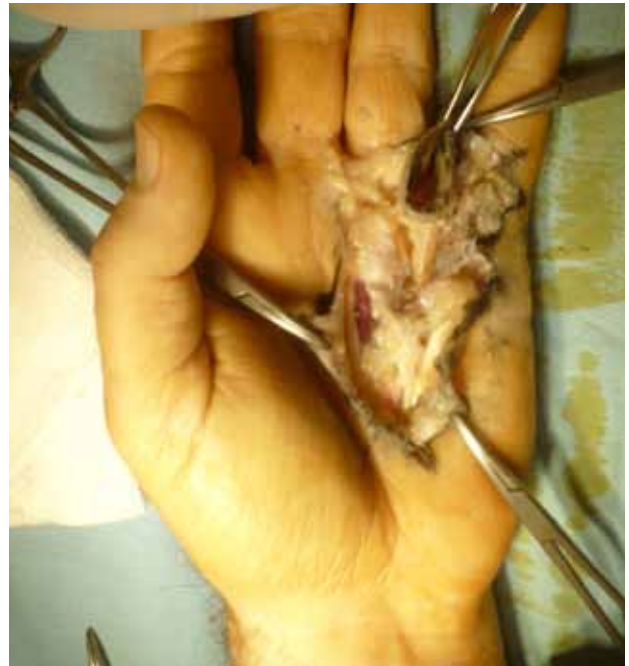

Figura 4. El colgajo comisural palmar levantado a distal permite una amplia exposición de la región metacarpofalángica de rayos contiguos.

en V-Y,⁷ múltiples pequeñas curvas,⁸ transversales,⁹ y diferentes combinaciones de incisiones transversales, longitudinales y colgajos locales.^{2,10-12}

No existe un único diseño de incisión adaptable a todas las formas de presentación de la ED y, en general, cada caso debe ser evaluado de forma particular.

La afección de dos dedos contiguos obliga a una correcta planificación de las incisiones para evitar necrosis de los colgajos cutáneos y que permita, al mismo tiempo, obtener una amplia visualización de las estructuras vasculonerviosas y la correcta resección de los tejidos patológicos. Skoog propuso una incisión transversal a nivel del pliegue palmar distal e incisiones longitudinales perpendiculares distales en cada uno de los dedos comprometidos y sus correspondientes zetaplastias.¹⁰ Más tarde, Buck-Grampko describió incisiones en zigzag para dedos contiguos que confluyen proximalmente en el pliegue palmar proximal.¹¹ Valenti y Lopera, en un interesante estudio lamentablemente no publicado de forma completa, evalúan la vascularización de la región comisural, dan las bases para la confección del CCP y concluyen en que la vascularización del CCP es múltiple, que intervienen tanto la arteria digital común como la arteria intermetarpiana dorsal, y que es una excelente alternativa en el diseño de las incisiones de la ED.³

La región comisural está nutrida por una compleja red anastomótica entre el sistema palmar y el dorsal. Cada una de las arterias metarpianas dorsales crean anastomosis distalmente con las digitales palmares comunes mediante perforantes distales. Múltiples trabajos anatómicos confir-

man la presencia constante de anastomosis directas e indirectas entre el sistema dorsal y palmar a nivel comisural, y en la base de la primera falange.¹³⁻¹⁶

La arteria metacarpiana dorsal, luego de dar ramas para el dorso cutáneo a nivel metacarpofalángico, se dirige hacia palmar y se anastomosa con la circulación volar a nivel de la bifurcación de la arteria digital común en arteria digital propia; esta comunicación, denominada arteria comisural, se encuentra, de forma constante, en el 2.º y 3.º espacios intermetacarpianos y, en 75% de los casos, en el 4.º espacio.¹⁴

Cada arteria digital común emite de 4 a 8 perforantes palmares que irrigan la piel de la palma de la mano, entre cada perforante existe una distancia promedio de 6,5 mm y entre la perforante distal y la comisura hay una distancia media de 6,3 mm. Estas perforantes participan en la irrigación del colgajo comisural palmar.¹⁷

Valenti y Lopera hallaron que la inyección independiente de la arteria metacarpiana dorsal o de la arteria digital común fue suficiente para colorear el CCP en todos los casos. La rica red anastomótica constante de la región co-

misural entre el sistema dorsal y palmar convierte en seguro al CCP.³

En la cirugía de la ED, el error intraoperatorio más frecuente es no advertir la división del nervio digital; por lo cual, se recomienda seguir al nervio de proximal a distal y tener una amplia visualización de las estructuras anatómicas antes de reseca el tejido patológico.¹ Cuando hay compromiso de dos dedos contiguos, se deben planificar perfectamente las incisiones individuales para cada rayo a fin de evitar la necrosis de colgajos cutáneos y tener un acceso correcto a los tejidos patológicos. El uso de un CCP es una válida alternativa ante esa circunstancia.

Conclusiones

Si bien nuestro trabajo incluye un número bajo de casos, nos permite concluir que el CCP otorga una exposición anatómica clara, es de sencilla disección y provoca pocas complicaciones; esto lo convierte en nuestra elección para el diseño de las incisiones en la ED a dedos contiguos.

Bibliografía

1. **Benson LS, Williams Cs, Hahle M.** Dupuytren's contracture. *J Am Acad Orthop Surg* 1998;6:24-35.
2. **Black EM, Blazar PE.** Dupuytren disease: an evolving understanding of an age old disease. *J Am Acad Orthop Surg* 2011;19:746-57.
3. **Valenti P, Lopera F.** Lambeau palmaire commissural: intérêt comme voie d'abord dans la maladie de Dupuytren (Revue de 16 cas). *Chirurgie de la Main* 2000;19(6):328.
4. **Bruner JM.** The zigzag volar-digital incision for flexor tendon surgery. *Plast Reconstr Surg* 1967;40:571-4.
5. **Wakefield AR.** Dupuytren's contracture. *Surg Clin North Am* 1960;40:483.
6. **Hueston JT.** Limited fasciectomy for Dupuytren's contracture. *Plast Reconstr Surg* 1961;27:569-85.
7. **King EW, Bass DM, Watson HK.** Treatment of Dupuytren's contracture by extensive fasciectomy through multiple Y-V plasty incisions: short-term evaluation of 170 consecutive operations. *J Hand Surg Am* 1979;4(3):234-41.
8. **Moermans JP.** Long-term results after segmental aponeurectomy for Dupuytren's disease. *J Hand Surg Br* 1996;21(6):797-800.
9. **McCash CR.** The open palm technique in Dupuytren's contracture. *Br J Plast Surg* 1964;17:271-80.
10. **Skoog T.** The transverse elements of the palmar aponeurosis in Dupuytren's contracture. *Scans J Plast Surg* 1967;1:51.
11. **Buck-Gramcko D.** Operative Behandlung der Dupuytren'schen Kontraktur. *Chir Praxis* 1969;13:449-59.
12. **Anwar MU, Al Ghazal SK, Boome RS.** The lateral digital flap for Dupuytren's fasciectomy at the proximal interphalangeal joint-a study of 84 consecutive patients. *J Hand Surg Eur* 2009;34(1):90-3.
13. **Valenti P, Masquelet AC, Begué T.** Anatomic basis of a dorso-commissural flap from the 2nd, 3rd and 4th intermetacarpal spaces. *Surg Radiol Anat* 1990;12:235-9.
14. **Beldame J, Havet E, Auquit-Auckbur I, Lefebvre B, Mure JP, Duparc F.** Arterial anatomical basis of the dorsal digito-metacarpal flap for long fingers. *Surg Radiol Anat* 2008;30:429-35.
15. **Dautel G, Merle M.** Dorsal metacarpal reverse flaps, anatomical basis and clinical application. *J Hand Surg Br* 1991;16:400-5.
16. **Vuppalapati G, Oberlin C, Balakrishnan G.** "Distally based dorsal hand flaps": clinical experience, cadaveric studies and an update. *Br J Plast Surg* 2004;57(7):653-67.
17. **Gasiunas V, Valbuena S, Valenti P, Le Viet D.** Volar perforators of common digital arteries: An anatomical study. *J Hand Surg Eur* 2014;24 [publicación en línea].