

# Ventrículo derecho bicameral: serie de casos

## Double-chambered right ventricle: case series

Dr. Raúl E. Ríos-Méndez<sup>a</sup>, Dr. Lisandro R. Díaz-Beltrán<sup>a</sup> y Dra. Adriana G. Palazzolo<sup>b</sup>

### RESUMEN

El ventrículo derecho bicameral es una rara cardiopatía congénita producida por bandas musculares anómalas hipertróficas que dividen la cavidad ventricular, con formación de una cámara proximal de alta presión y otra distal de baja presión. Debido a su carácter evolutivo, su diagnóstico generalmente se realiza en la adolescencia o adultez.

Si bien los pediatras atienden pacientes cuyo intervalo de edad está bien establecido, los cardiólogos pediátricos actualmente asisten a pacientes cardiopatas desde la etapa fetal hasta la adultez, debido a que están más familiarizados con estas malformaciones.

Presentamos una serie de casos con ventrículo derecho dividido, atendidos en un nuevo hospital público (Sección de Cardiopatías congénitas) en el conurbano bonaerense.

**Palabras clave:** ventrículo derecho bicameral, doble cámara de ventrículo derecho, niños, adultos.

### SUMMARY

The double-chambered right ventricle is a rare congenital heart disease caused by hypertrophic anomalous muscle bands that divide the ventricular cavity, resulting in the formation of a high-pressure proximal chamber and other low-pressure distal one. Because of its evolving nature, its diagnosis is usually made during adolescence or adulthood.

While pediatricians see patients whose age range is well established, currently pediatric cardiologists attend patients with cardiopathies from the fetal stage to adulthood, because they are more familiar with these malformations.

We report a series of cases treated with divided right ventricle in a new public hospital (Congenital heart disease Section) of Buenos Aires province.

**Key words:** double-chambered right ventricle, pediatric, adult.

### INTRODUCCIÓN

Las bandas musculares anómalas hipertróficas dentro de la cámara del ventrículo derecho (VD) la dividen en una porción proximal y otra distal, con alta presión y baja presión, respectivamente; esta rara patología se conoce como doble cámara de ventrículo derecho (DCVD) o VD dividido. La prevalencia de esta cardiopatía es baja, alrededor

del 0,5% en la población pediátrica y de hasta el 2,1% en la adulta.<sup>1,2</sup>

En nuestra joven institución (un hospital público de alta complejidad que sirve como centro de derivación a una red de hospitales zonales del sur del Gran Buenos Aires), funciona desde hace un año, aproximadamente, la Sección de Cardiopatías congénitas, que atiende niños y adultos con estas patologías.

Presentamos nuestra experiencia inicial en el manejo de pacientes con DCVD.

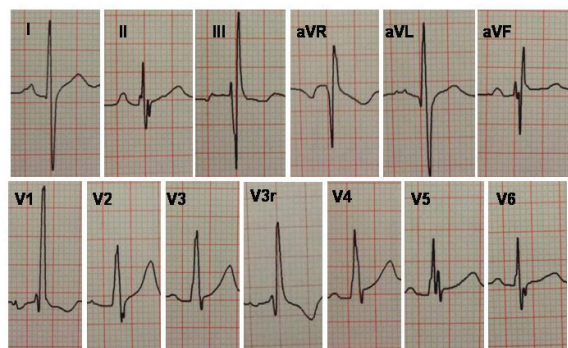
### PACIENTES

Todos tenían en común el antecedente de comunicación interventricular (CIV) sin tratamiento invasivo ni medicación cardiológica; al examen físico presentaban soplo sistólico eyectivo en mesocardio y frémito.

#### N° 1

Masculino, de 14 años, mestizo, 2,0 m<sup>2</sup> de superficie corporal, suspendió controles médicos a los 7 años. ECG con patrón de hipertrofia y sobrecarga de presión del VD, onda T alta en V2 e invertida en V1 y V3r (Figura 1). En la urgencia, el cardiólogo de adultos diagnosticó, mediante ecocardiografía transtorácica (ETT), tetralogía de Fallot y endocarditis infecciosa. En la internación, el cardiólogo pediatra informó, en otra ETT, CIV perimembranosa de 6 mm, con cortocircuito sanguíneo izquierda-derecha, DCVD con gradiente máximo de 70 mmHg y vegetaciones grandes en válvula pulmonar e infundíbulo, corroborado con

FIGURA 1. ECG de paciente N° 1 con DCVD.



a. Servicio de Cardiopatías congénitas en niños y adultos.

b. Pediatría.

Hospital El Cruce, Florencio Varela. Buenos Aires.

Correspondencia: Dr. Raúl E. Ríos-Méndez:

riosmendez@intramed.net.ar

Conflicto de intereses: Ninguno que declarar.

Recibido: 14-4-10

Aceptado: 12-7-10

ecocardiografía transesofágica (ETE) y en la cirugía. Presentaba disnea, lesión pustulosa en rodilla, fiebre, saturación de oxígeno (SaO<sub>2</sub>) 92%.

Posteriormente, por mala evolución clínica e imágenes, se diagnosticó embolia pulmonar séptica a repetición (secundaria a las vegetaciones en el tracto de salida del VD); planteándose la urgencia de la intervención quirúrgica.

### Nº 2

Femenino, de 18 años, mulata, 1,6 m<sup>2</sup> de superficie corporal. Fue referida al consultorio por

TABLA 1. Criterios de tolerancia al esfuerzo según la NYHA\*

<p><b>Clase I:</b> Paciente con enfermedad cardíaca sin limitación de la actividad física. La actividad física habitual no provoca fatiga excesiva, palpitaciones, disnea o angor.</p> <p><b>Clase II:</b> Paciente con enfermedad cardíaca con limitación leve de la actividad física, se encuentra confortable en reposo. La actividad física habitual le provoca sintomatología.</p> <p><b>Clase III:</b> Paciente con enfermedad cardíaca y marcada limitación de la actividad física. Se encuentra confortable en reposo, pero esfuerzos muy leves causan síntomas.</p> <p><b>Clase IV:</b> Pacientes con enfermedad cardíaca que no pueden realizar actividad física alguna sin que les provoque sintomatología. La falla cardíaca o el angor pueden presentarse aun en reposo.</p>
---

\*NYHA: *New York Heart Association*: Asociación Neoyorquina de Cardiología.

disnea de medianos esfuerzos; al examen físico SaO<sub>2</sub> de 98%, clase funcional II (NYHA) (Tabla 1). ECG con patrón de hipertrofia de VD, ondas T normales. Por ETT/ETE se diagnosticó DCVD con gradiente máximo de 90 mmHg (Figura 2), pero no se pudo evidenciar la CIV referida; se indicó cateterismo cardíaco, que corroboró la presencia de DCVD con gradiente pico de 110 mmHg y ratificó la ausencia de CIV.

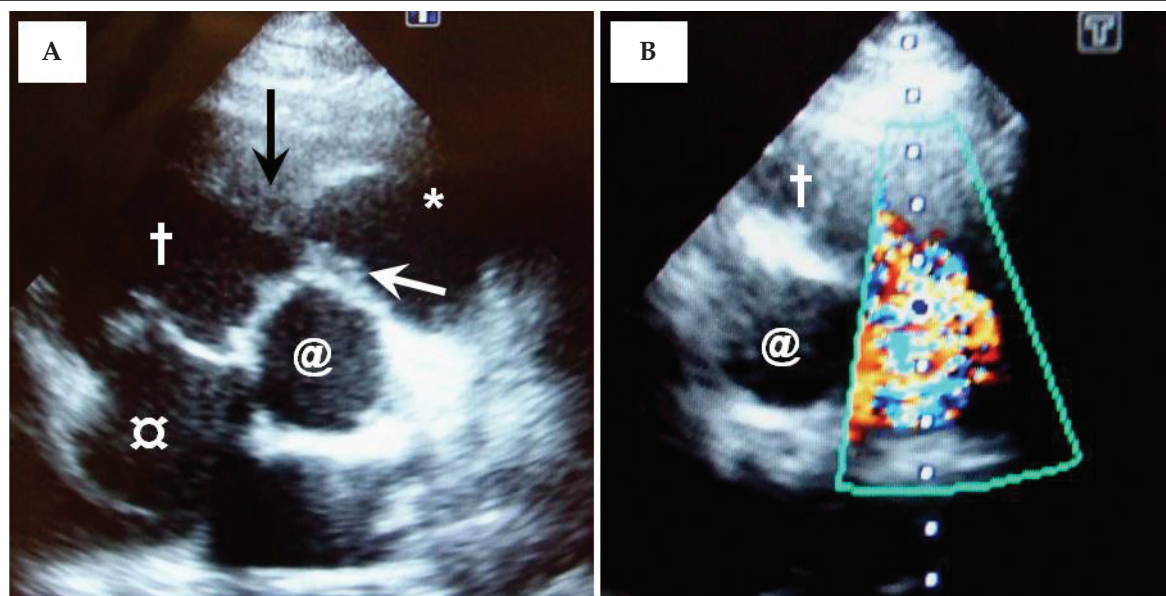
### Nº 3

Femenino, de 40 años, caucásica, 2,1 m<sup>2</sup> de superficie corporal, antecedente de cateterismo cardíaco a los 25 años con diagnóstico de CIV restrictiva y estenosis subpulmonar con gradiente pico de 25 mmHg; cursó 3 embarazos a término, todos nacidos por parto vaginal sin complicaciones. Fue derivada al consultorio por palpitaciones, dolor precordial atípico y disnea de medianos esfuerzos; al examen físico, SaO<sub>2</sub> 98%, clase funcional II (NYHA). Diagnóstico por ETT/ETE de DCVD con gradiente máximo de 60 mmHg, imagen dudosa de CIV perimembranosa. Holter sin alteraciones. El cateterismo cardíaco confirmó la existencia de CIV de 3 mm (Figura 3) y DCVD con gradiente pico de 50 mmHg; coronariografía normal.

## RESULTADOS

Los pacientes 1 y 3 fueron intervenidos quirúrgicamente, el segundo rechazó la cirugía, pero continúa en control clínico. En el primero, por te-

FIGURA 2. Vistas ecocardiográficas de DCVD (eje corto modificado)



A. 2D. B. Doppler color: artificio de captación (aliasing) intraventricular producido por la estenosis intracameral. Cámara proximal (+). Cámara distal (\*). Bandas musculares anómalas (flechas). Aurícula derecha (○). Aorta (@)

ner criterios quirúrgicos de endocarditis infecciosa, se realizó intervención quirúrgica de urgencia para extraer las vegetaciones y, al mismo tiempo, se resecaron las bandas musculares anómalas, y se realizó valvuloplastia pulmonar y cierre de CIV con parche de pericardio autólogo. Se utilizaron abordajes transatrial, transpulmonar y transventricular. Las lesiones residuales fueron gradiente máximo intraventricular de 35 mmHg, CIV restrictiva e insuficiencia pulmonar valvular leve. Cultivó *Staphylococcus aureus* meticilino-resistente, recibió 8 semanas de tratamiento antibiótico por vía endovenosa.

El abordaje quirúrgico del otro paciente fue transatrial; se resecaron las bandas anómalas y se cerró la CIV con sutura directa. Quedó un gradiente máximo intraventricular residual de 13 mmHg.

No hubo complicaciones por la cirugía en ninguno de los casos. Los controles postquirúrgicos se realizaron mediante ETT, con seguimiento de 11 y 4 meses, respectivamente; ambos pacientes están en clase funcional I (NYHA).

## DISCUSIÓN

Se sabe que la cobertura médica pediátrica llega hasta los 21 años de edad, pero según diversos criterios en cada país (sociales, culturales, etc.) y, a su vez, de cada centro hospitalario, este límite de edad puede ser menor.<sup>3</sup>

El grupo de pacientes atendidos por el equipo cardiológico infantil está conformado por pacientes pediátricos con cardiopatías congénitas; aunque aquellos cardiopatas sin ningún tratamiento,

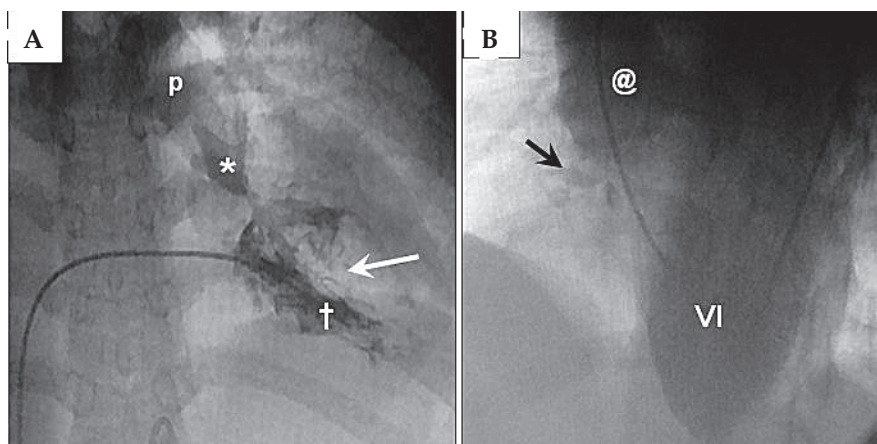
o en su defecto que han recibido cirugía correctora o paliativa en la infancia y que han llegado a la edad adulta, denominados pacientes GUCH (del inglés *grown-up congenital heart disease*), también han pasado a formar parte de los pacientes atendidos por estos profesionales.

Exceptuando aquellos con entrenamiento acreditado en centros que atienden pacientes GUCH, los cardiólogos de adultos no están familiarizados con las cardiopatías congénitas, por lo que es frecuente el error diagnóstico,<sup>4,5</sup> como en el caso N° 1, y ya que la precisión diagnóstica es fundamental para el planeamiento del tratamiento (médico, quirúrgico o por cateterismo), es deseable que el equipo dedicado a cardiopatías congénitas (que generalmente mantienen un mayor índice de sospecha diagnóstica y experiencia en su manejo), sean los llamados a estudiar y resolver las alteraciones de estos pacientes,<sup>4,7</sup> más aún en patologías con poca prevalencia.

Desde el siglo XIX se conocían informes anatómicos de bandas musculares anómalas en el VD, pero no fue sino hasta mediados del siglo pasado, luego del informe de Tsifutis et al,<sup>8</sup> que se retomó el interés sobre esta patología, como lo demuestra el consiguiente aumento del número de comunicaciones.

A pesar de que la DCVD puede presentarse aisladamente, es muy frecuente su asociación con CIV (particularmente perimembranosa), de tal manera que, incluso, se ha considerado que este defecto podría tener ingerencia en el desarrollo de la DCVD, aunque el origen de las bandas anómalas es aún desconocido.<sup>5,9-11</sup> Otras lesiones

FIGURA 3. Cateterismo de DCVD



A. Ventriculograma derecho: VD con hipertrofia grave. Cámara proximal (†). Cámara distal (\*). Banda muscular anómala (flecha). Arteria pulmonar (p).  
 B. Ventriculograma izquierdo: confirmación angiográfica de CIV restrictiva (flecha). Aorta (@). Ventriculo izquierdo (VI).

asociadas pueden ser CIA, estenosis subaórtica, estenosis pulmonar valvular, doble salida del VD, tetralogía de Fallot.<sup>5,10-12</sup> Dado el carácter evolutivo de esta patología, su diagnóstico se realiza generalmente en la adolescencia o la adultez (como en nuestra serie), lo que justificaría la diferencia de prevalencias entre la población infantil y adulta.<sup>1,2</sup>

Varios informes avalan que el diagnóstico de DCVD puede ser realizado sólo mediante ecocardiografía, sea ETT o ETE, y consideran que la última puede tener ventaja sobre la primera.<sup>5,13</sup> En pediatría se describe que la vista ecocardiográfica subxifoidea es ideal para el diagnóstico de DCVD, pero, en adultos, el diagnóstico por ecografía no es tan fácil,<sup>5</sup> esto puede justificarse por la mala ventana acústica debido a factores como peso excesivo, patologías concomitantes, forma irregular y ubicación retroesternal del VD, sin olvidar la falta de experiencia del ecocardiografista. Nuestros dos primeros pacientes tenían edades que caían dentro del intervalo pediátrico, pero presentaban medidas antropométricas similares a las de un adulto, lo cual generó cierto grado de dificultad para la visualización ecográfica, si bien se logró arribar al diagnóstico.

Otros métodos diagnósticos, como la resonancia magnética, sea convencional o 3D, y la tomografía computarizada multicorte han demostrado ser útiles en casos de DCVD;<sup>12,14</sup> la angiografía por cateterismo sigue siendo útil en casos dudosos de DCVD o para descartar lesiones asociadas que pueden ser difíciles de detectar y que podrían influenciar en la estrategia quirúrgica,<sup>11</sup> como en los pacientes 2 y 3, en quienes ayudó a esclarecer si la CIV estaba presente o no.

Para la corrección de la DCVD se han utilizado las vías transatrial, transventricular y transpulmonar, describiéndose la primera como la deseable;<sup>15</sup> sin embargo, es difícil reseca las bandas musculares anómalas, cerrar la CIV, extraer grandes vegetaciones y reparar la válvula pulmonar sólo desde este abordaje, haciéndose necesario por lo menos otro,<sup>11</sup> como en el primer paciente.

A manera de conclusión diremos, en primer lugar, que sería recomendable que sean entendidos en cardiopatías congénitas (en su mayoría cardiólogos/cardiocirujanos pediátricos), los encargados de atender estos pacientes; y en segundo

lugar, que para el diagnóstico de la DCVD la ecografía es el método diagnóstico de primera elección, sin escatimar la utilización de otras técnicas diagnósticas en casos dudosos. ■

## BIBLIOGRAFÍA

- Hartmann AF Jr, Goldring D, Ferguson TB, Burford TH, et al. The course of children with the two-chambered right ventricle. *J Thorac Cardiovasc Surg* 1970;60:72-83.
- Oliver JM, Garrido A, González A, Benito F, et al. Rapid progression of midventricular obstruction in adults with double-chambered right ventricle. *J Thorac Cardiovasc Surg* 2003;126:711-7.
- Litt IF. Age limits of pediatrics. American Academy of Pediatrics, Council on Child Health, *Pediatrics* 1972;49:463.
- Akiyama M, Konishi A, Itoh Y, Konnai T, et al. Double-chambered right ventricle associated with infective endocarditis. Complication of the pulmonary valve: surgical management. *J Card Surg* 2008;23:354-7.
- Lascano ME, Schaad MS, Moodie DS, Murphy D Jr. Difficulty in diagnosing double-chambered right ventricle in adults. *Am J Cardiol* 2001;88:816-9.
- Rios-Méndez RE, Gamboa R, Mollón FP, Arroyo GM, et al. Grown-up congenital heart disease treated in pediatric catheterization laboratory. *Circulation* (abstract 092) 2008; 117:19.
- Karamlou T, Diggs BS, Person T, Ungerleider RM, et al. National practice patterns for management of adult congenital heart disease: operation by pediatric heart surgeons decreases in-hospital death. *Circulation* 2008;118:2345-52.
- Tsifutis AA, Hartmann AF Jr, Arvidsson H. The two chambered right ventricle: report on seven patients. Transactions of the section on Cardiology. American Academy of Pediatrics, September 1961; pág.5.
- Wong PC, Sanders SP, Jonas RA, Colan SD, et al. Pulmonary valve-moderator band distance and association with development of double-chambered right ventricle. *Am J Cardiol* 1991;68:1681-6.
- Alva C, Ho SY, Lincoln CR, Rigby ML, et al. The nature of the obstructive muscular bundles in double-chambered right ventricle. *J Thorac Cardiovasc Surg* 1999;117:1180-9.
- Telagh R, Alexi-Meskishvili V, Hetzer R, Lange PE, et al. Initial clinical manifestations and mid- and long-term results after surgical repair of double-chambered right ventricle in children and adults. *Cardiol Young* 2008;18:268-74.
- Wu MC, Ku PM, Chou MC, Huang TY. Usefulness of 64-slice computed tomography for evaluation of double-chambered right ventricle combined with atrial and ventricular septal defects. *Tex Heart Inst J* 2009;36:74-5.
- Sreeram N, de Bruijn D, Hitchcock JF. Double chambered right ventricle: delineation by multiplane transesophageal echocardiography. *Int J Cardiol* 1998;66:309-11.
- Sato Y, Matsumoto N, Matsuo S, Miyamoto T, et al. Double-chambered right ventricle: depiction at three-dimensional whole heart magnetic resonance imaging. *Int J Cardiol* 2007; 119:e14-e16.
- Ford DK, Bullaboy CA, Derkac WM, Hopkins RA, et al. Transatrial repair of double-chambered right ventricle. *Ann Thorac Surg* 1988;46:412-5.