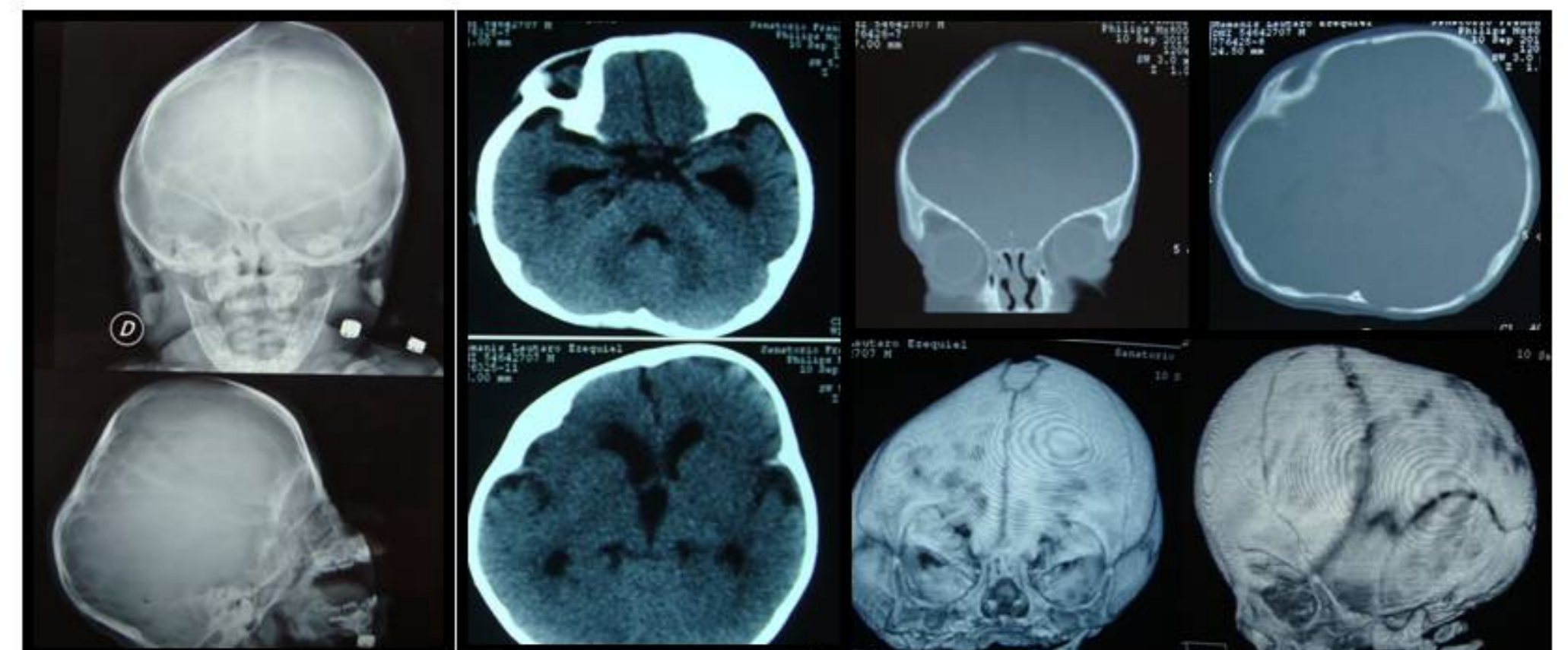


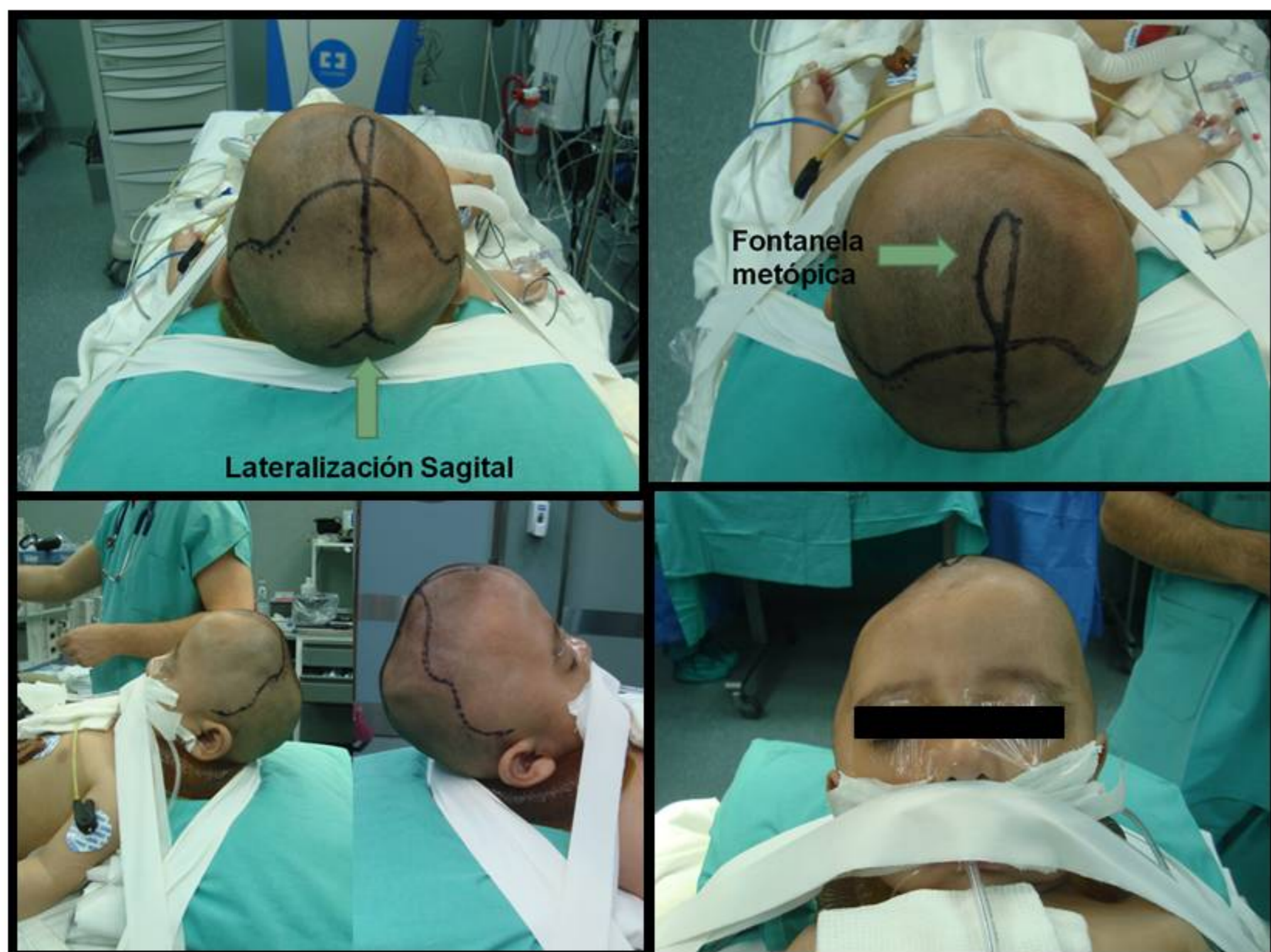
CRANEOSINOSTOSIS NO SINDRÓMICAS NO CLASIFICADAS PRESENTACIÓN DE CASOS

Bustamante JL, Sosa F, Rodríguez F, Argañaraz R,
Targa García A, Feldman S, Tropea O, Lambre J

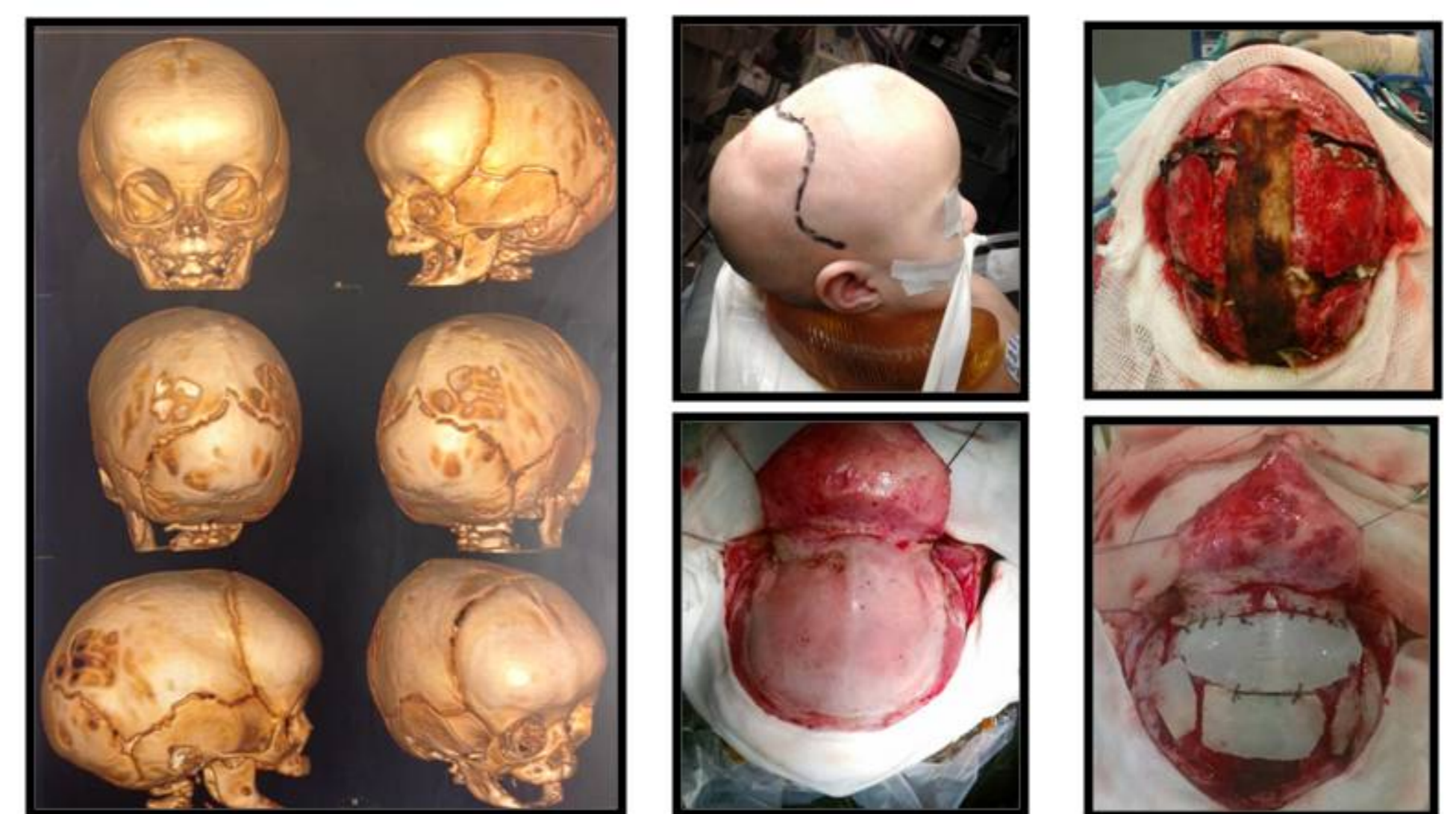
Introducción: Las craneosinostosis son afecciones congénitas del cráneo en la que se observa el cierre prematuro de una o más suturas craneales. Pueden observarse dentro de síndromes o de manera aislada, siendo estas últimas las más frecuentes. Raramente las craneosinostosis no sindrómicas afectan a más de una sutura. Nuestro objetivo consiste en presentar la resolución quirúrgica de dos casos de craneosinostosis no sindrómicas no clasificadas y evaluar su resultado.



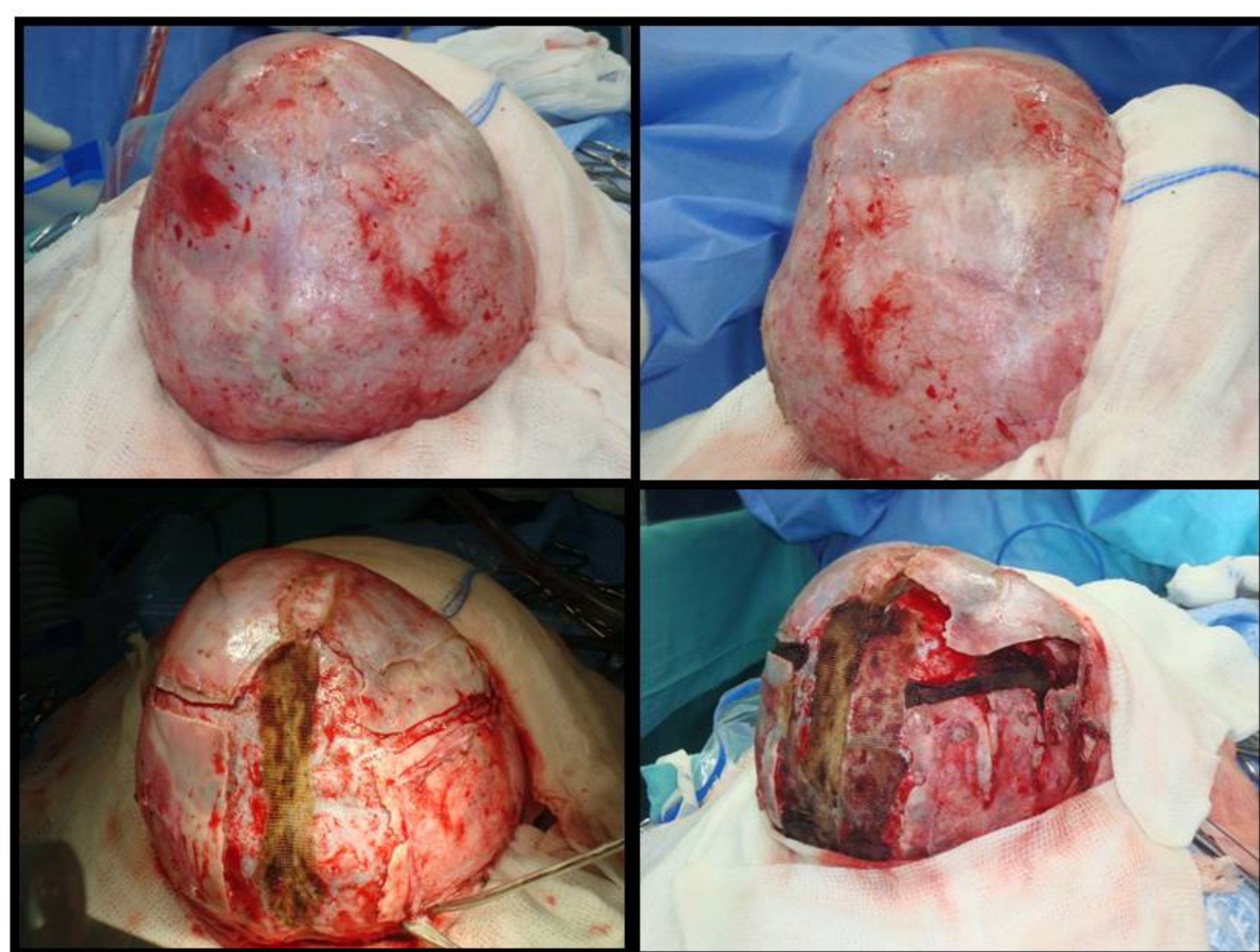
Caso 1: TAC prequirúrgica.



Caso 1: Posición quirúrgica y vista de la deformidad craneal



Caso 2: TAC prequirúrgica y fotos intraquirúrgicas.

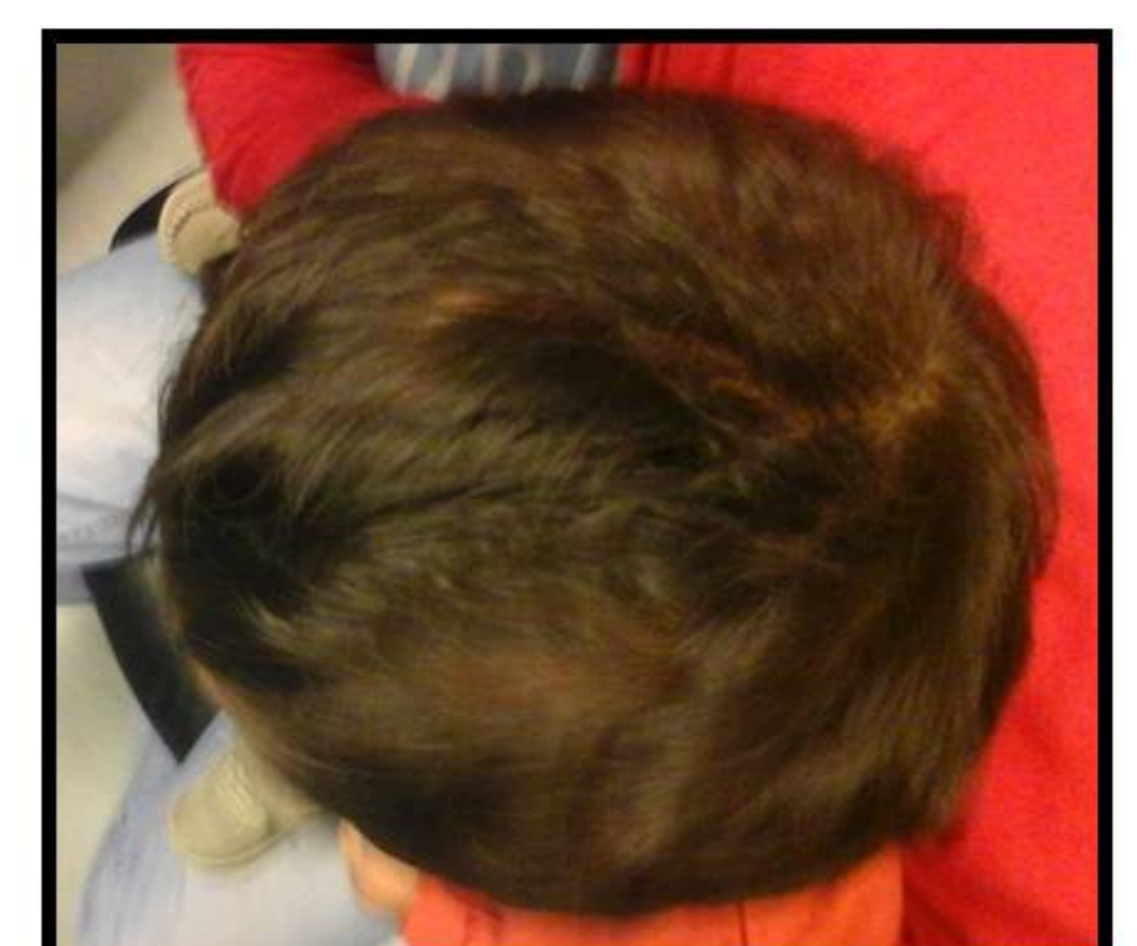
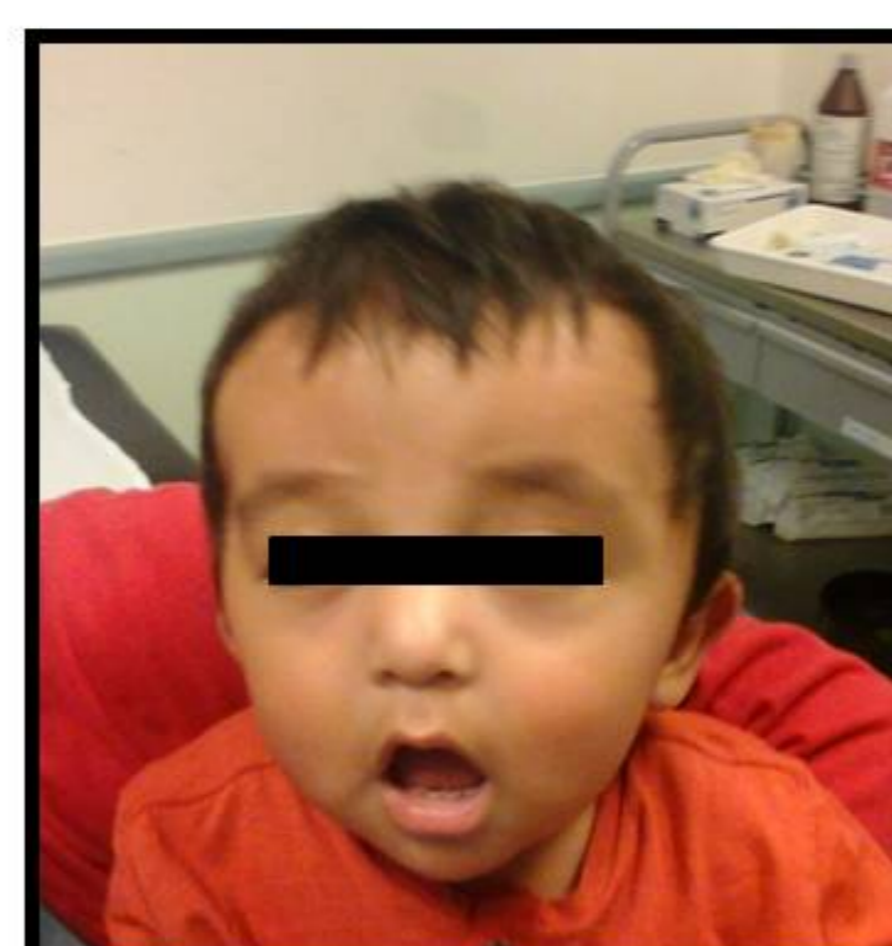

Caso 1: Vista intraquirúrgica

Conclusión: Las craneosinostosis no sindrómicas no clasificadas son afecciones en las cuales las técnicas quirúrgicas habituales, empleadas en las variantes monosinostósicas, son adecuadas para su resolución, logrando un buen resultado estético.

Material y Métodos: Se evalúan dos casos de craneosinostosis, las cuales poseen en común el cierre prematuro de la sutura sagital y difieren en la afección de la segunda sutura comprometida. Mientras que un caso presenta una estenosis asociada de una sutura coronal (Caso 1), el otro paciente posee la sinostosis de la sutura metópica, siendo este último denominado por algunos autores como leptocefalía (Caso 2).

Resultados: Se analizó detalladamente ambos casos y se realizó la corrección quirúrgica de la deformidad craneal con las técnicas quirúrgicas habituales. Los pacientes evolucionaron con un postoperatorio sin complicaciones, evidenciando en el seguimiento alejado un buen resultado estético.



Caso 1: Post operatorio con adecuada simetría craneal