SNI

SURGICAL NEUROLOGY INTERNATIONAL

SNI: Revista Argentina de Neurocirugia, a supplement to SNI

OPEN ACCESS

For entire Editorial Board visit :
http://www.surgicalneurologyint.com

Editor:
Mariano Socolovsky, MD
Hospital de Clínicas, CABA, Argentina
Matteo Baccanelli,
Hospital Italiano de Buenos Aires, Buenos Aires, Argentina

Review Article

Quiste neuroentérico intramedular: Reporte de caso y revisión bibliográfica
Intramedullary neuroenteric cyst: Case report and review of the literature

Leopoldo Luciano Luque[1,2,3], Maximo Marchetti[1], Daniel Seclen[2], Ariel Sainz[3], Marcelo Platas[3], Jorge Lambre[2]

[1]Clínica Modelo Lanús, Lanús, [2]Hospital El Cruce, Florencio Varela, [3]Hospital Presidente Perón, Avellaneda, Buenos Aires, Argentina

E-mail: *Leopoldo Luciano Luque - leopoldoluciano.luque@gmail.com; Máximo Marchetti - maximomarchetti@hotmail.com; Daniel Seclen - danielseclen@hotmail.com; Ariel Sainz - arieledgardosainz@hotmail.com; Marcelo Platas - platas.marcelo@gmail.com; Jorge Lambre - jlambre@fibertel.com.ar
*Corresponding author

Received: 29 December 17 Accepted: 19 January 18 Published: 10 May 18

Abstract

Neurenteric cysts (NC) are rare, benign, congenital lesions, caused by abnormal or persistent communications between neuroectodermal structures, the notochord and endodermal tissue. They present mainly in the pediatric population or young adults, coexisting with spinal, gastrointestinal or respiratory malformations. They are typically intradural extramedullary tumors, with intramedullary lesions the exception. The objective of this paper is to report the case of a cervical intramedullary neuroenteric cyst in a young adult, without coexisting malformations. According to the literature, surgical treatment is elective though, considering the high recurrence rate, radical resection should be the surgical goal. Follow-up with magnetic resonance imaging is recommended for subtotal surgical resections.

Key Words: Intramedullary tumor, intramedullary surgery, neurenteric cyst

Resumen

Los quistes neuroentéricos (QNE) son lesiones raras, congénitas y benignas, causadas por la comunicación persistente o anormal entre el neuroectodermo, la notocorda y el endodermo. Se presentan principalmente en pacientes pediátricos y adultos jóvenes, asociados a otras malformaciones vertebromedulares, gastrointestinales y respiratorias. Son lesiones intradurales extramedulares, siendo excepcional su presentación intramedular. El objetivo del presente artículo es reportar un caso de QNE intramedular cervical en un adulto joven, sin malformaciones concomitantes. El tratamiento quirúrgico es de elección según

Access this article online
Website:
www.surgicalneurologyint.com
DOI:
10.4103/sni.sni_493_17
Quick Response Code:

This is an open access journal, and articles are distributed under the terms of the Creative Commons Attribution-NonCommercial-ShareAlike 4.0 License, which allows others to remix, tweak, and build upon the work non-commercially, as long as appropriate credit is given and the new creations are licensed under the identical terms.

For reprints contact: reprints@medknow.com

How to cite this article: Luque LL, Marchetti M, Seclen D, Sainz A, Platas M, Lambre J. Quiste neuroentérico intramedular: Reporte de caso y revisión bibliográfica. Surg Neurol Int 2018;9:S50-5.
http://surgicalneurologyint.com/Quiste-neuroentérico-intramedular:-Reporte-de-caso-y-revisión-bibliográfica/

© 2018 Surgical Neurology International | Published by Wolters Kluwer - Medknow

toda la bibliografía consultada, y por su alta tasa de recurrencia, el objetivo debe ser la resección total. El seguimiento con RMN es recomendado en resecciones subtotales.

Palabras claves: Cirugía intramedular, quiste neuroentérico, tumor intramedular

INTRODUCCIÓN

Descriptos por primera vez por Puuseep en 1934,[13] los QNE, también conocidos como quistes endodermales enterogénicos, quistes entéricos, quistes gastroenterogénicos, gastrocitomas e intestinomas, son lesiones congénitas y benignas del sistema nervioso central originadas por epitelio endodermal. Afectan más al conducto espinal y la médula que al cráneo, la base del cráneo y el cerebro.[11] Suelen asociarse a otras anomalías congénitas como disgenesias vertebrales, mielomeningocele y malformaciones congénitas del tracto respiratorio y digestivo, siendo muy rara su presentación sin anomalías en huesos o tejidos asociados.[3,16,17,24] La mayoría de los QNE son de localización intradural extramedular (95%) y suelen ubicarse ventrales a la medula espinal. Los intramedulares son muy raros, y ocurren en menos del 5% de todos los casos reportados de QNE.[3,5,9,18] Hasta el año 2012 se encontraban publicados en la literatura 38 casos de QNE intramedulares, siendo en su mayoría reportes de caso, pero en el año 2015 Yang y cols.[23] publican la primera serie con 13 casos y un seguimiento a largo plazo. Pese a que el tratamiento óptimo de esta patología no ha sido completamente determinado debido a su baja frecuencia, la resección total es actualmente el tratamiento de elección. Presentamos un caso de QNE intramedular cervical en un paciente joven, describimos su tratamiento y analizamos la bibliografía pertinente.

Tabla 1: Clasificación de McCormick Modificada

Grado	Definición
I	Sin déficit neurológico. Marcha Normal. Puede realizar su actividad laboral.
Ib	Cansado luego de caminar varios kilómetros. Imposibilidad de correr. Moderado déficit sensitivo-motor. Sin afectación significativa del miembro comprometido. Limita moderadamente su actividad laboral.
II	Presencia de déficit sensitivo-motor que afecta la función del miembro comprometido. Leve a moderada dificultad en la marcha. Dolor intenso o síndrome disestésico que deteriora la calidad de vida. Deambula y realiza actividades de la vida diaria de manera independiente.
III	Severo déficit neurológico, requiere ayuda de muletas o andador para deambular, puede o no mantener una función independiente.
IV	Severo déficit neurológico. Requiere de sillas de ruedas, muletas y/o andador. Generalmente no tiene una vida independiente

De Aghakhani N, *et al*. Intramedullary spinal ependymomas: analysis of a consecutive series of 82 adult cases with particular attention to patients with no preoperative neurological deficit. Neurosurgery. 2008; 62:1279-1286

Caso clínico

Paciente masculino de 39 años de edad con antecedentes de cervicalgia, debilidad en los 4 miembros y dificultad en la marcha lo que impide su deambulación independiente. Al examen neurológico se evidencia cuadriparesia espástica e hipoestesia superficial en los 4 miembros, con nivel sensitivo cervical medio (C4). Asociado a un síndrome cordonal posterior responsable de la ataxia en la marcha sumado a hiperreflexia, clonus y Babinski bilateral, lo que constituye un McCormick Modificado Grado III según la escala modificada por Aghakhani y cols.[1,6]

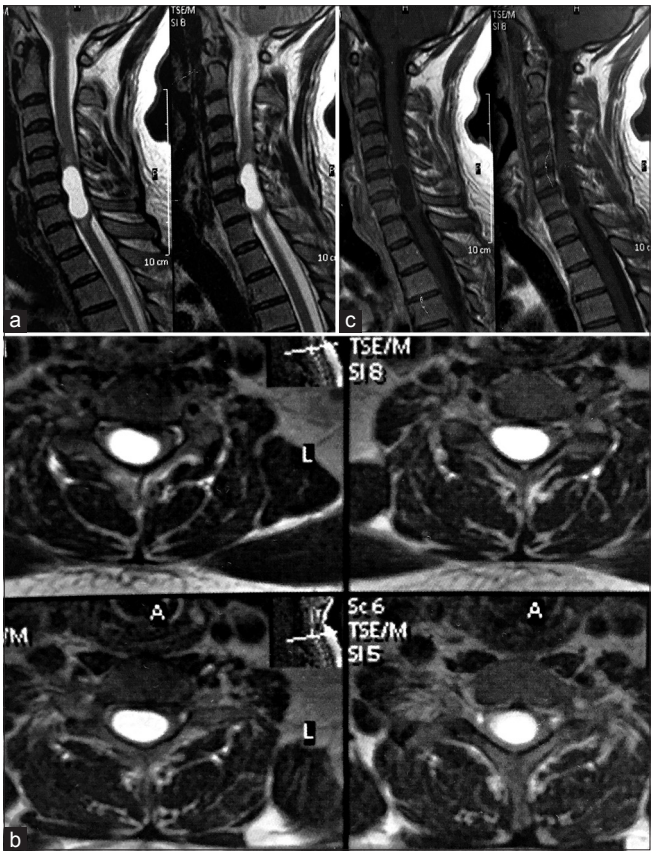

Figura 1: RM preoperatorias. Se observa QNE intramedular a nivel de C5-C7 (Izquierda). La médula se encuentra expandida focalmente en dicho nivel por el crecimiento excéntrico del quiste lleno con un fluido homogéneo que exhibe una alta señal en las imágenes ponderadas en T2 (Centro). Luego de la administración de contraste en imagen ponderada en T1 puede observarse el contenido quístico con señal baja y mínimo realce de la pared. No se evidencia hemorragia, gliosis, nódulo mural o infiltración tumoral. El canal óseo es normal (Derecha). RMN: Resonancia Magnética. QNE: Quiste neuroentérico

[Tabla 1]. En RMN se observa una imagen hiperintensa en T2 e hipointensa en T1 de limites netos y topografía intramedular, a nivel C5-C6-C7, de características similares al LCR, que no realza luego de la administración de contraste [Figura 1]. Los Estudios radiológicos no revelan anomalías en la columna vertebral [Figura 2]. Se descartaron otras malformaciones concomitantes.

Intervención

Se realizó una laminectomía de C4 a C7 incluyendo el borde superior de la lámina de T1. Tanto las partes blandas como el arco posterior de las vértebras y las meninges eran de apariencia normal. La médula espinal se observó ensanchada con una coloración grisácea [Figura 3]. Se realizó la mielotomía en línea media y se aspiraron 3 ml de líquido transparente. Se pudo realizar la resección completa de la lesión quística [Figura 4]. Por último, se efectuó una artrodesis instrumentada de C4 a C7 con barras y tornillos a las masas articulares de dichas vértebras cervicales [Figura 5]. Los exámenes citológicos del líquido obtenido fueron negativos para marcadores y células tumorales, sin identificación de gérmenes en el mismo.

Figura 2: Espinograma coronal y sagital normal, tampoco se observa anomalías óseas de la columna vertebral

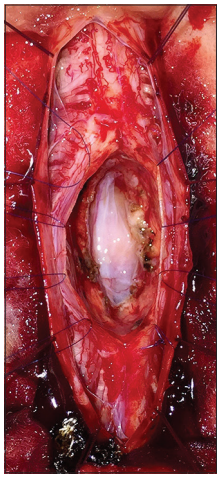

Figura 4: Imagen intraoperatoria luego de la resección total del QNE. Los puntos piales permiten una buena exposición evitando la tracción manual. Se observa la aracnoides ventral quedando la médula separada en 2 partes

Informe Histopatológico

Descripción macroscópica: fragmento parduzco que mide 1.5 × 0.9 cm [Figura 6].

Técnica histológica: fijación en formol buffer al 10%. Deshidratación alcohólica. Inclusión en parafina. Cortes a 5 micrones. Coloración con Hematoxilina-Eosina y Alcian Blue-Pas.

Descripción microscópica: las secciones muestran médula espinal con área quística compuesta por pared fibrosa y revestimiento cilíndrico simple en sectores con células caliciformes y en otros ciliados [Figura 7].

Diagnóstico: Quiste Neuroentérico.

Evolución postoperatoria

El paciente mostró mejoría notable del cuadro neurológico, recuperando la fuerza en los 4 miembros y logrando además una marcha normal (McCormick Modificado Ib). Los controles de imágenes con RMN a

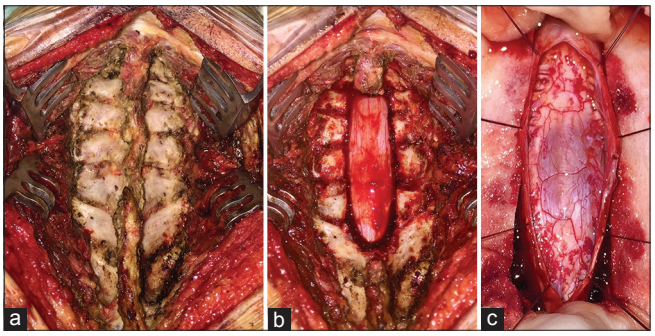

Figura 3: Fotografías intraquirúrgica. Se observa la secuencia desde la exposición del arco posterior de C3 a T1 (Izquierda), seguido de la laminectomía de C3 a C7 mas hemilaminectomia T1 (Central), para finalmente realizar la apertura dural. La médula se encuentra ensanchada y de color grisáceo en el sitio de la lesión (Derecha)

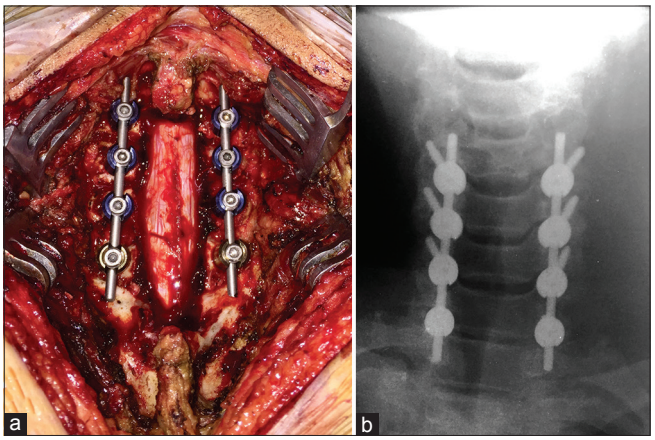

Figura 5: (a) Cierre dural hermético y artrodesis instrumentada con tornillos transarticulares. (b) Se corrobora correcta colocación de tornillos utilizando la técnica de Magerl

los 6 meses de la intervención evidencian la resección completa de la lesión preoperatoria [Figura 8].

DISCUSIÓN

Solo 38 casos de QNE intramedular habían sido publicados hasta el año 2015 cuando T. Yang y cols.[23] realizan la primera publicación de una serie de 13 casos con un amplio seguimiento. Actualmente se han reportado, tan solo, 51 casos de QNE intramedular desde la primera publicación en el año 1934 por Puuseep.[13] Representan el 0,7 al 1,3% de los tumores primarios de la médula espinal. Los QNE espinales son en su mayoría intradurales extramedulares, ubicándose casi invariablemente por delante de la médula espinal.[17,23] Su ubicación intramedular es muy infrecuente (menos del 5%).[15,23] Hay una mínima predominancia en el sexo masculino (29 hombres y 22 mujeres)[3,17,23] y suelen presentarse en la 2da y 3ra década de la vida, aunque existen casos de presentación al mes del nacimiento y en la séptima década.[3,4] Son en su mayoría cervicales y del cono medular, lo cual podría tener relación con el cierre imperfecto del tubo neural.[23] Se observaron en total 14 casos cervicales, 9 cervicotorácicos, 14 casos torácicos y 14 casos a nivel del cono medular.[23] Su asociación con otras malformaciones fue del 27.4% de los casos (14 pacientes).[3,16,17,23] Los métodos quirúrgicos utilizados fueron desde la punción aspiración percutánea hasta la resección completa, pasando por la marsupialización del quiste y la derivación cisto-subaracnoidea.[3,5,15,19,23] De los 51 casos presentados, 46 fueron tratados quirúrgicamente, lográndose resecciones totales en 25 casos. La recurrencia fue del 23% (11 casos).[23] En cuanto a la presentación clínica, los síntomas son casi invariablemente mielopáticos y dependen de la ubicación y el tamaño del quiste, siendo en su mayoría déficit motor, trastornos sensitivos, dolor y trastornos esfinterianos.[3,10,23] Estos pacientes suelen consultar cuando presentan algún déficit neurológico o síntoma mielopático, pero al interrogatorio refieren severo dolor axial durante meses o años previos a la consulta (media 41.5 meses), lo que refleja el lento patrón de crecimiento de estos tumores.[23] En algunas ocasiones, el curso clínico se caracteriza por exacerbación y remisión de los síntomas. Esto puede ser atribuible a aumentos súbitos del tamaño del quiste (por desequilibrio en la producción y reabsorción del líquido), así como a la ruptura del quiste, vertiéndose su contenido al espacio subaracnoideo.[15,16,23] La meningitis química por ruptura del quiste ha sido también descripta, así como la infección del mismo, sin embargo, no todos estos eventos se acompañan de meningismo.[16]

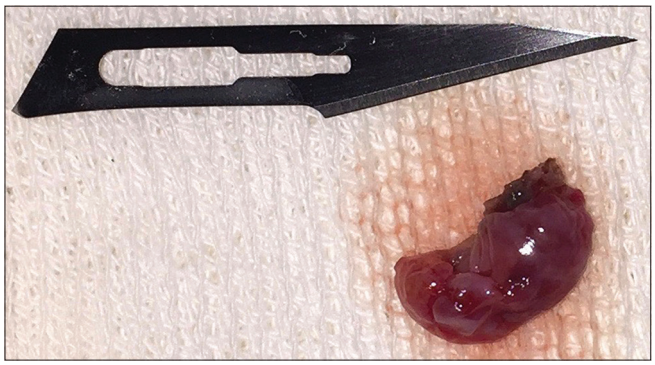

Figura 6: Pared del quiste luego de su resección

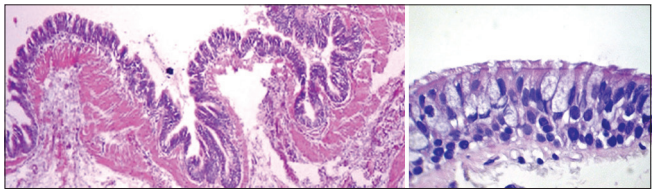

Figura 7: Pared quística con revestimiento epitelial cilíndrico ciliado y estroma fibromuscular (Izquierda). A mayor aumento, epitelio de revestimiento cilíndrico ciliado, con presencia de células caliciformes (Derecha)

Aunque estas hipótesis necesitan ser confirmadas, los síntomas intermitentes pueden dar una pista para el diagnóstico de QNE intramedular.[9,15,16,23]

Patogénesis

Los QNE intramedulares son tumores benignos extremadamente raros, y aunque existen diferentes

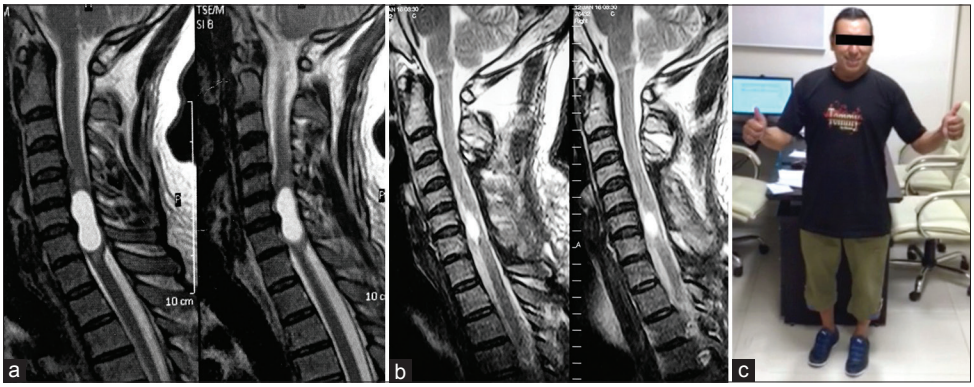

Figura 8: RMN Preoperatoria ponderada en T2 (izquierda). RM Postoperatoria a los 6 meses, se observa resección total (central). Paciente con mejoría neurológica McCormick Ib (derecha). RMN: Resonancia Magnética

teorías para explicar su formación, su patogénesis no está completamente aclarada.[7,20,22] Existen cuatro teorías: la primera considera la existencia de un canal neuroentérico persistente o accesorio, la segunda propone de una división anormal de la notocorda y adhesiones entre endodermo y ectodermo, la tercera teoría plantea un ascenso incompleto o aberrante de la notocorda y, por último, la cuarta teoría considera la existencia de células endodérmicas o ectópicas remanentes como causa originaria.[2,7,20,23] Algunas de estas teorías y las diferentes formas de presentación del QNE fueron resumidas en el mecanismo más aceptado actualmente, propuesto por Bentley y Smith,[2] quienes bajo el título de *síndrome de notocorda dividida* postularon que el evento primario es la división de la notocorda con una deficiencia asociada en la placa neural suprayacente lo que permitiría a un divertículo endodérmico herniarse a través de la columna vertebral y hacer contacto con el ectodermo de superficie.[20] Sin embargo, esta teoría no explica la formación de QNE en su totalidad, como en las localizaciones intracraneales.[20,23]

Diagnóstico

La RMN es el método diagnóstico de elección, ya que permite la localización exacta y evalúa la extensión del quiste. La TC es útil para descartar anomalías óseas asociadas. Sin embargo, Yang y cols. sugieren la utilización de RMN de alto campo y Rx simples, recurriendo a la utilización de TC solamente cuando se observa alguna anomalía ósea en los estudios previos.[5,23] En RMN los QNE intramedulares son generalmente de márgenes bien definidos, forma regular, isointensos o levemente hiperintensos en T1, isointensos o hiperintensos en T2, y no realzan luego del contraste. Estas variaciones de la intensidad en RMN dependen del contenido proteico del líquido del quiste, pudiendo este ser de aspecto transparente, citrino, viscoso o lechoso durante su visualización en la cirugía.[3,15,23] Generalmente, la falta de captación de contraste y la ausencia de nódulo mural permite diferenciarlo de otras neoplasias.[5,9,23] Sin embargo, algunos autores reportan captación del contraste endovenoso, que quizás se deba a una reacción inflamatoria por ruptura de la pared del quiste.[9] Otras patologías como el ventrículo terminal, los quistes ependimarios y la siringomielia, que son isointensos con respecto al LCR en RMN pueden presentar dificultad en el diagnóstico diferencial, por lo tanto, el diagnóstico depende en última instancia de la anatomía patológica.[3,23,24] La Hematoxilina-Eosina revela una capa de epitelio columnar o cuboide ciliado o no, que se parece al de los tractos respiratorio y digestivo.[3,22,23] En la Inmunohistoquímica, el QNE tiene EMA y Citokeratina positiva y el GFAP y S100 son negativos, lo que permite diferenciarlo del quiste ependimario.[3,5,23]

Tratamiento

El tratamiento de los QNE intramedulares es motivo de discusión, debido a que la historia natural se desconoce.[21] Se han reportado lesiones neurológicas irreversibles en conductas expectantes por irritación crónica radicular, compresión medular o ruptura del quiste,[15] y por lo tanto la cirugía es el tratamiento apropiado y curativo cuando se logra la resección total.[3,15,23] La mayoría de estos quistes presentan un claro plano de clivaje; en estos casos, la resección total se puede lograr, con una estabilización o mejora neurológica.[3,23]

Se han propuesto diferentes estrategias quirúrgicas, desde la punción aspiración percutánea[19] hasta resección total del quiste,[3,23] pasando por resecciones subtotales con marsupialización o derivaciones cistosubaracnoideas.[14] La mayoría de los autores proponen la resección total del quiste como objetivo ya que esta sería curativa, pero si el quiste está muy adherido o el plano de disección no se encuentra, las resecciones muy agresivas de los QNE intramedulares son peligrosas y deben evitarse.[3,5,23] El monitoreo neurofisiológico intraoperatorio es sumamente útil para disminuir el riesgo de déficit neurológico postoperatorio.[5,23]

La simple aspiración se asocia a recurrencias tardías y a la dificultad de hacer diagnóstico anatomopatológico,[3,9] y la marsupialización y el shunt cistosubaracnoideo son controversiales, por la eventual irritación meníngea que podría causar el contenido quístico.[23] Sin embargo, es importante destacar que las resecciones subtotales (aspiración, marsupialización o shunt cistosubaracnoideo) han demostrado mejoría a corto y largo plazo en algunos pacientes.[5,8,9,12,23]

La presencia de epitelio residual secretante podría perpetuar la lesión, por lo tanto, es necesario el seguimiento a largo plazo con RMN, debido al riesgo de recurrencia. Se ha reportado ausencia de recurrencia en resecciones totales y del 23.3 al 30.8% en resecciones subtotales con un periodo medio de seguimiento del 23.6 meses.[23] Se recomienda la reoperación cuando el quiste muestra marcado crecimiento asociado a déficit neurológico.[23]

CONCLUSIONES

Los QNE intramedulares son lesiones raras, congénitas y benignas. Su diagnóstico debe plantearse en pacientes que presentan síntomas medulares intermitentes, asociados a malformaciones vertebrales, meníngeas o del tracto digestivo y respiratorio. La RMN es el método diagnóstico de elección, asociada eventualmente a Rx simples o TC cerebral. La cirugía debe ser indicada inmediatamente a la presentación de los síntomas ya que demorar el tratamiento podría causar signos y síntomas neurológicos permanentes. La resección quirúrgica completa es frecuentemente curativa, ayudada por el plano de separación que presentan estas lesiones con respecto a la médula. Sin embargo, en situaciones donde el plano es poco claro la disección agresiva debe evitarse ya que puede asociarse a déficit neurológico permanente,

teniendo en cuenta, además, que las resecciones subtotales se acompañan de buenos resultados neurológicos a corto y largo plazo. En todos los casos deben realizarse controles estrictos con RMN debido a la alta tasa de recurrencia. Si se observa aumento de tamaño en un quiste residual asociado a déficit neurológico se aconseja la reoperación.

Declaration of patient consent

The authors certify that they have obtained all appropriate patient consent forms. In the form the patient(s) has/have given his/her/their consent for his/her/their images and other clinical information to be reported in the journal. The patients understand that their names and initials will not be published and due efforts will be made to conceal their identity, but anonymity cannot be guaranteed.

Financial support and sponsorship

Nil.

Conflicts of interest

There are no conflicts of interest.

REFERENCIAS

1. Aghakhani N, David P, Parker F, Lacroix C, Benoudiba F, Nadie M. Intramedullary spinal ependymomas: Analysis of a consecutive series of 82 adult cases with particular attention to patients with no preoperative neurological deficit. Neurosurgery 2008;62:1279-86.
2. Bentley JF, Smith JR. Developmental posterior enteric remmants and spinal malformations: The split notochord syndrome. Arch Dis Child 1960;35:76-86.
3. Jhawar SS, Mahore A, Goel A. Intramedullary spinal neuroenteric cyst with fluid-fluid level. J Neurosurg Pediatr 2012;9:542-5.
4. Kimura H, Nagatomi A, Ochi M, Kurisu K. Intracranial neuroenteric cyst with recurrence and extensive craniospinal dissemination: Case report. Acta Neurochir (Wien) 2006;148:347-52.
5. Lippman CR, Arginteanu M, Purohit D, Naidich T, Camins MB. Intramedullary neurenteric cysts of the spine: Case report and review of the literature. J Neurosurg (Spine 2) 2001;94:305-9.
6. McCormick y cols. Ependimomas intramedulares de la medula espinal. J Neurosurg 1990;72;523.
7. MacDonald RL, Schwartz ML, Lewis AJ. Neuroenteric cyst located dorsal to the cervical spine: Case report. Neurosurgery 1991;28:583-7.
8. Menezes AH, Traynelis VC. Spinal neurenteric cysts in the magnetic resonance imaging era. Neurosurgery 2006;58:97-105.
9. Muzumdar D, Bhatt Y, Sheth J. Intramedullary cervical neurenteric cyst mimicking an abscess. Pediatr Neurosurg 2008;44:55-61.
10. Palma L, Di Lorenzo N: Spinal endodermal cysts without associated vertebral or other congenital abnormalities. Report of four cases and review of the literature. Acta Neurochir 1976;33:283-300.
11. Perry A, Scheithauer BW, Zaias BW, Minassian HV. Agressive enterogeneous cyst with extensive craniospinal spread: Case report. Neurosurgery 1999;44:401-5.
12. Preece MT, Osborn AG, Chin SS, Smirniotopoulos JG: Intracranial neurenteric cysts: Imaging and pathology spectrum. AJNR Am J Neuroradiol 2006;27:1211-6.
13. Puusepp M. Variete rare de teratome sousdural de la region cervicale (intestinome): Quadriplegie, Extirpation, Guerison Complete. Rev Neurol 1934:879-86.
14. Rivierez M, Buisson G, Kujas M, Ridarch A, Mignon E, Jouannelle A, *et al*. Intramedullary neurenteric cyst without any associated malformation: One case evaluated by RMI and electron microscopic study. Acta Neurochir 1997;139:887-90.
15. Rotondo M, D´Avanzo R, Natale M, Pasqualetto L, Bocchetti A, Agozzino L, *et al*. Intramedullary neuroenteric cysts of the spine: Report of three cases. J Neurosur Spine 2005:372-6.
16. Sadeghi-Hariri B, Khalatbari MR, Hassani H, Taheri B, Abbassioun K. Intramedullary neuroenteric cyst of the conus medullar is without associated spinal malformation: A case report and review of the literature. Turk Neurosurg 2012;22:478-82.
17. Santos de Oliveira R, Cinalli G, Roujeau T, Sainte-Rose C, Pierre-Kahn A, Zerah M. Neuroenteric cysts in children: 16 consecutive cases and review of the literature. J Neurosurg (6 Suppl Pediatrics) 2005;103:512-23.
18. Silvernail WI, Brown RB. Intramedullary enterogenous cyst: Case report. J Neurosurg 1972;36:235-8.
19. Takahashi S, Morikawa S, Saruhashi Y, Matsusue Y, Kawakami M. Percutaneous trans thoracic fenestration of an intramedullary neuroenteric cyst in the thoracic spine with intraoperative magnetic resonance image navigation and thoracoscopy: Case report. J Neurosurg Spine 2008;9:488-92.
20. Tubbs RS, Salter EG, Oakes WJ. Neuroenteric cyst: Case report and review of the potential dysembryology. Clin Anat 2006;19:669-72.
21. Vachhani JA, Fassett DR. Intramedullary neuroenteric cyst associated with a tethered spinal cord: Case report and literature review. Surg Neurol Int 2012;3:80.
22. Wilkins RH, Odom GL. Spinal intramural cysts. En: Vinken PJ, Bruyn GW. Handbook of Clinical Neurology. Vol 20. Tumours of the spine and spinal cord. Part II. Amsterdam: North-Holland; 1976. pp 55-102.
23. Yang T, Wu L, Fang J, Yang C, Deng X, Xu Y. Clinical presentation and surgical outcomes of intramedullary neurenteric cysts. J Neurosurg Spine 2015;23:99-110.
24. Ziu M, Vibhute P, Vecil G, Henry J. Isolated spinal neuroenteric cyst presenting as intramedullary calcified cystic mass on imaging studies: Case report and review of literature. Neuroradiology 2010;54:119-23.

Reproduced with permission of copyright owner. Further reproduction prohibited without permission.